LINFOMA CEREBELAR PRIMÁRIO: UM TUMOR RARO E MIMETIZADOR, DESVENDADO COM MÉTODOS DE IMAGEM AVANÇADOS

Neurorradiologia

DADOS DO CASO

Autores: Gabriel Cantatore Figueiredo - Einstein Hospital Israelita, Departamento de Medicina Diagnóstica - Neurorradiologia - São Paulo – (SP) - gabrielcfigueiredo@gmail.com

Breno Assunção Matos - Einstein Hospital Israelita, Departamento de Medicina Diagnóstica - Neurorradiologia - São Paulo – (SP);

Ellison Fernando Cardoso – Einstein Hospital Israelita, Departamento de Medicina Diagnóstica - Neurorradiologia - São Paulo – (SP);

Rogério Iquizli - Einstein Hospital Israelita, Departamento de Medicina Diagnóstica - Neurorradiologia - São Paulo – (SP).

Autor correspondente: Gabriel Cantatore Figueiredo - Einstein Hospital Israelita, Departamento de Medicina Diagnóstica - Neurorradiologia - São Paulo – (SP) - gabrielcfigueiredo@gmail.com

Palavras-Chave: Linfoma, Neoplasias do Sistema Nervoso Central, Imageamento por Ressonância Magnética e Processamento de Imagem Assistida por Computador.

URL: -

DOI: 10.5935/2965-1980.v4e20250078

RESUMO

Relato de um caso raro de linfoma primário cerebelar em uma paciente imunocompetente com diagnóstico sugerido por métodos de imagem avançados. Foram realizadas tomografia computadorizada, ressonância magnética, espectroscopia de prótons, perfusão cerebral, PET-CT que evidenciaram características estruturais e funcionais/metabólicas típicas, favorecendo o diagnóstico e excluindo os principais diagnósticos diferenciais.

HISTÓRICO CLÍNICO

Paciente feminina, 46 anos, apresentou-se ao pronto-atendimento com queixa de cefaleia occipital, tontura e náusea. A tomografia computadorizada inicial revelou lesão expansiva no hemisfério cerebelar esquerdo. Investigação complementar com métodos de imagem avançados que demonstraram características estruturais e funcionais/metabólicas compatíveis com lesão neoplásica primária, sendo a principal hipótese de linfoma.

ACHADOS RADIOLÓGICOS

A tomografia computadorizada (figura 1) evidenciou lesão expansiva contrastante no hemisfério cerebelar esquerdo, com contornos irregulares, áreas hipocontrastantes internas (infere necrose/liquefação), zona hipodensa circunjacente (edema/infiltração) e efeito compressivo com apagamento dos espaços liquóricos na fossa posterior.

Na ressonância magnética (figura 2), a lesão apresentou isossinal em T1, isossinal /discreto hipossinal em T2 (A), restrição à difusão (alta celularidade) (B-C), áreas não contrastantes internas (necrose/liquefação) e ausência de focos de susceptibilidade magnética (hemorragia/calcificação). A espectroscopia de prótons (figura 3) revelou aumento do pico de colina (aumento do turnover celular), redução significativa do pico de N-acetil-aspartato (NAA) (disfunção/despopulação neuronal), e grande aumento do pico de lípides (necrose/glicólise anaeróbica). A perfusão cerebral (Dynamic Susceptibility Contrast - DSC) (figura 4) não demonstrou aumento significativo dos valores de rCBV (relative Cerebral Blood

Volume) (perfusão "fria"), e o estudo de permeabilidade (Dynamic Contrast-Enhanced - DCE) (figura 5) revelou curva ascendente lenta e progressiva na lesão. Por fim, a tomografia por emissão de pósitrons com fluordesoxiglicose (FDG)-18F (PET-CT 18F-FDG) (figura 6) mostrou intensa captação do radiotraçador, sem outros focos hipercaptantes, sugerindo lesão primária.

DISCUSSÃO

O linfoma primário cerebelar é uma entidade rara, com apresentação clínica variável que pode mimetizar outras condições neurológicas mais comuns [1]. É um tumor de alta celularidade/relação núcleo-citoplasma, sendo tipicamente iso/hiperdenso na TC, com iso/hipossinal em T1/T2, restrição à difusão na RM e intensa contrastação. Hemorragia e calcificações são raras. Em imunocomprometido é comumente multifocal com contrastação heterogênea, tornando ainda mais desafiador seu diagnóstico [2-4]. A espectroscopia de prótons exibe padrão de tumor, com aumento do pico de colina e redução do NAA, podendo apresentar grande pico de lípides que favorece linfoma. Tipicamente não é observado aumento significativo dos valores de rCBV (perfusão "fria ou discretamente quente"), e a curva da permeabilidade é ascendente lenta e progressiva. No PET-CT (18F-FDG), o tumor tem captação intensa, dadas as altas celularidade e taxa de metabolismo, sendo útil ainda para descartar lesões neoplásicas em outros sítios. No caso apresentado, a lesão era única como esperado em imunocompetentes, porém heterogênea, com realce periférico e centro necrótico/liquefeito, padrão mais visto em imunocomprometidos ou pós-tratamento; e localizada no cerebelo, local incomum de linfoma, tornando o caso atípico e desafiador. Os principais diagnósticos diferenciais pela imagem seriam glioblastoma/astrocitoma grau IV, neoplasias primárias mais comuns, manifestadas comumente com necrose central e realce periférico. Evidencia-se, assim, a relevância dos métodos de imagem avançados para refinar o diagnóstico diferencial e priorizar o linfoma como hipótese principal. Tumores gliais ficaram menos sugeridos pois apesentariam sinal elevado em T2, ADC menos reduzido, perfusão "quente", padrão de permeabilidade "wash-in/wash-out", menor atividade glicolítica e eventual hemorragia [2,3]. Outros diferenciais, levando em consideração imagem e dados clínicos, incluem hemangioblastoma, metástases, linfoma secundário, e neurotoxoplasmose [2-4]. Cisto com nódulo mural, flow-voids e perfusão "quente", apresentação clássica do hemangioblastoma [2,3], não foi caracterizada neste caso. Metástase é uma lesão maligna frequente no cerebelo em pacientes adultos (a mais prevalente em idosos), porém exibe perfusão "quente", e a ausência de outras lesões no PET-CT desfavoreceu tanto o seu diagnóstico quanto de linfoma secundário [2,3,5]. O status imunocompetente e a ausência de achados típicos, como lesões multifocais, realce anelar/nodular excêntrico, captação sutil/ausente no PET-CT e ausência de pico de colina na espectroscopia, desfavoreceram o diagnóstico de neurotoxoplasmose. Este relato destaca a necessidade de considerar linfoma no diagnóstico diferencial de massas cerebrais, inclusive em localizações atípicas como o cerebelo, apesar de sua raridade. O caso ilustra como uma abordagem sistemática, com métodos de imagem avançados, pode levar a um diagnóstico preciso e ao direcionamento terapêutico oportuno.

DIAGNÓSTICOS DIFERENCIAIS

- Hemangioblastoma;
- Neurotoxoplasmose;
- Glioblastoma;
- Metástase;
- Linfoma Secundário do Sistema Nervoso Central;

OQUE EU APRENDI COM ESSE CASO

Este relato reforça a relevância do conhecimento detalhado sobre as apresentações radiológicas e clínicas de lesões do sistema nervoso central para orientar decisões diagnósticas e terapêuticas eficazes. E evidencia, principalmente, a importância de integrar métodos avançados de imagem para diagnosticar condições raras, como o linfoma primário cerebelar.

REFERÊNCIAS

1.Zou, Y., Wu, Y., An, H. et al. Primary central nervous system lymphoma: a series report and literature review. Discov Onc 15, (2024).
2.Leite CC, Pinho MC, Garcia MRT et al. Tumores Intra-axiais In: Leite CC, da Costa et al. Neurorradiologia: Diagnóstico por Imagem das Alterações Encefálicas. 2aed. Rio de Janeiro. Guanabara Koogan, 2011; p. 320-371.
3.Jhaveri MD. CNS Lymphoma. In: STATDX [Internet]. Acessado em 13 jul. 2024. Disponível em: https://app.statdx.com/document/cns-lymphoma.
4.Pons-Escoda A, Naval-Baudin P, Velasco R, Vidal N, Majós C. Imaging of Lymphomas Involving the CNS: An Update-Review of the Full Spectrum of Disease with an Emphasis on the World Health Organization Classifications of CNS Tumors 2021 and Hematolymphoid Tumors 2022. AJNR Am J Neuroradiol. 2023 Apr;44(4):358-366.
5. Lucato LT, Júnior AB, Santos GT. Doenças Infecciosas e Inflamatórias do Sistema Nervoso Central In: Leite CC, da Costa et al. Neurorradiologia: Diagnóstico por Imagem das Alterações Encefálicas. 2aed. Rio de Janeiro. Guanabara Koogan, 2011; p. 233-306.

IMAGENS

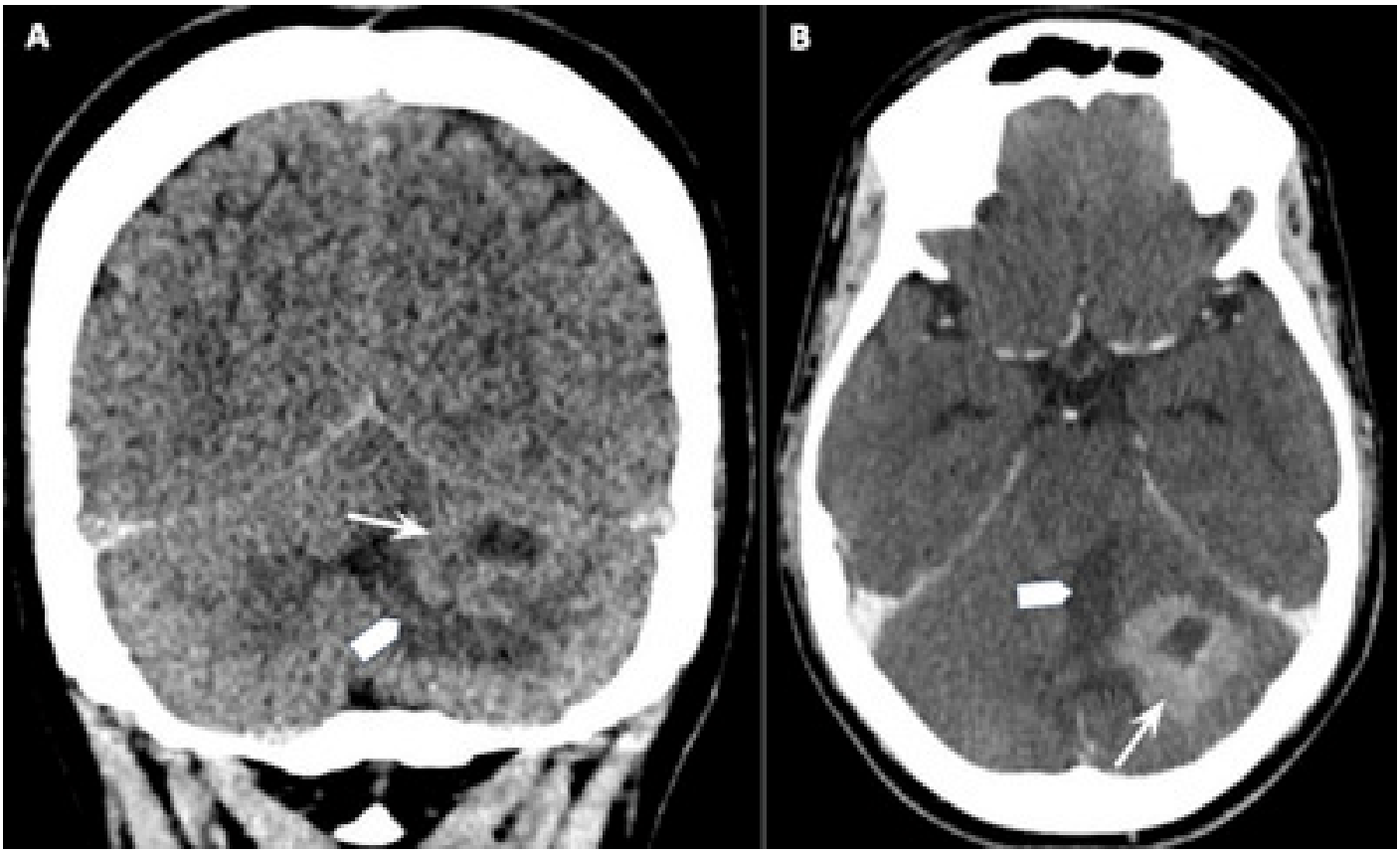

Figura1:Estudo sem contraste (A) na reconstrução coronal demonstra lesão expansiva (seta) centrada no hemisfério cerebelar esquerdo, discretamente hiperdensa (indica aumento de celularidade), com contornos irregulares e heterogênea. Estudo contrastado (B) demonstra que lesão apresenta realce, com áreas hipocontrastantes no seu interior (provável necrose / liquefação) e zona hipodensa no parênquima circunjacente (pontas de setas), o conjunto determinando efeito compressivo local e apagamento dos espaços liquóricos da fossa posterior.

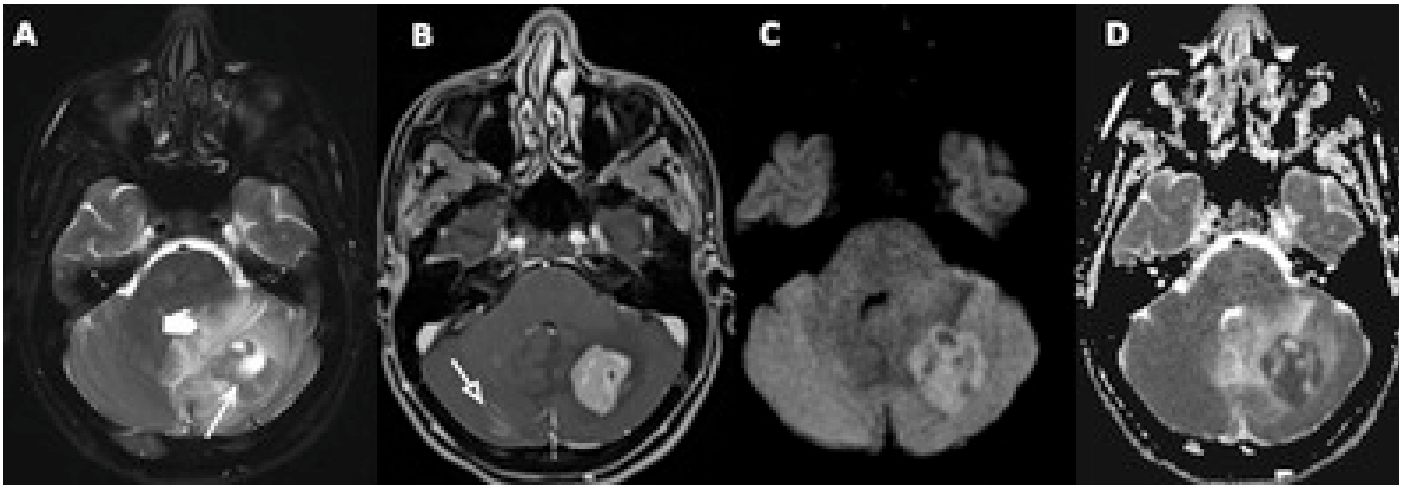

Figura 2:Exame de ressonância magnética, com sequência ponderada em T2 (A) demonstrando lesão com isossinal/discreto hipossinal (seta), com áreas de marcado hipersinal em T2 (provável necrose/liquefação). Associa-se área de anormalidade de sinal adjacente à lesão (edema e/ou infiltração) (ponta da seta). Sequência T1 pós-contraste (B) demonstra contrastação da lesão, com área de hiporrealce no seu interior (necrótica/liquefeita), bem como realce leptomeníngeo, principalmente contralateral (seta). Sequências de difusão (C) e mapa ADC (D) demonstram marcada restrição à difusão no componente contrastante lesional.

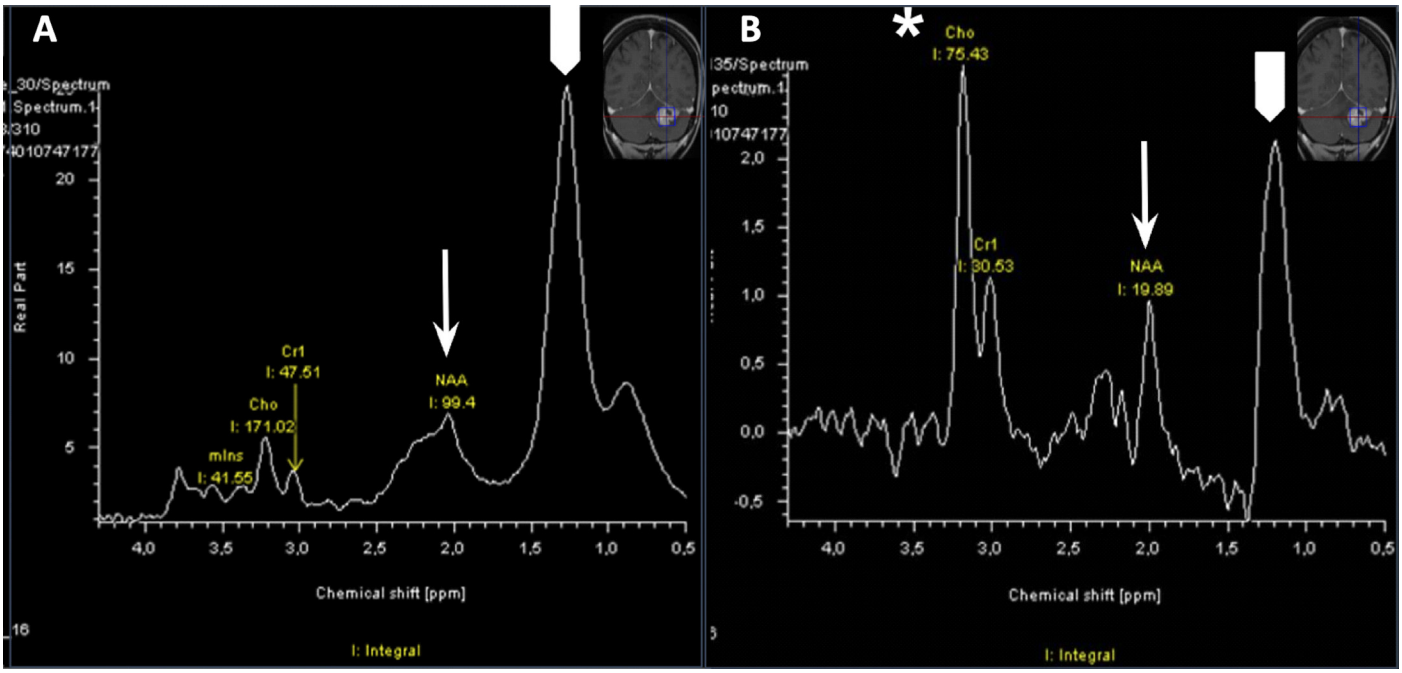

Figura 3:Espectroscopia de prótons (single voxel), tempo curto (TE: 30) (A) e tempo longo (TE 135) (B) da lesão. Observa-se aumento do pico de colina (asterisco), com inversão da relação colina/creatina (infere aumento do turnover de membrana celular), grande redução do pico de N-acetil-aspartato (NAA) (seta) (infere despopulação/disfunção neuronal), e aumento do pico de lactato, destacando-se grande aumento do pico de lípides (ponta de seta) (demonstra necrose e/ou glicólise anaeróbica).

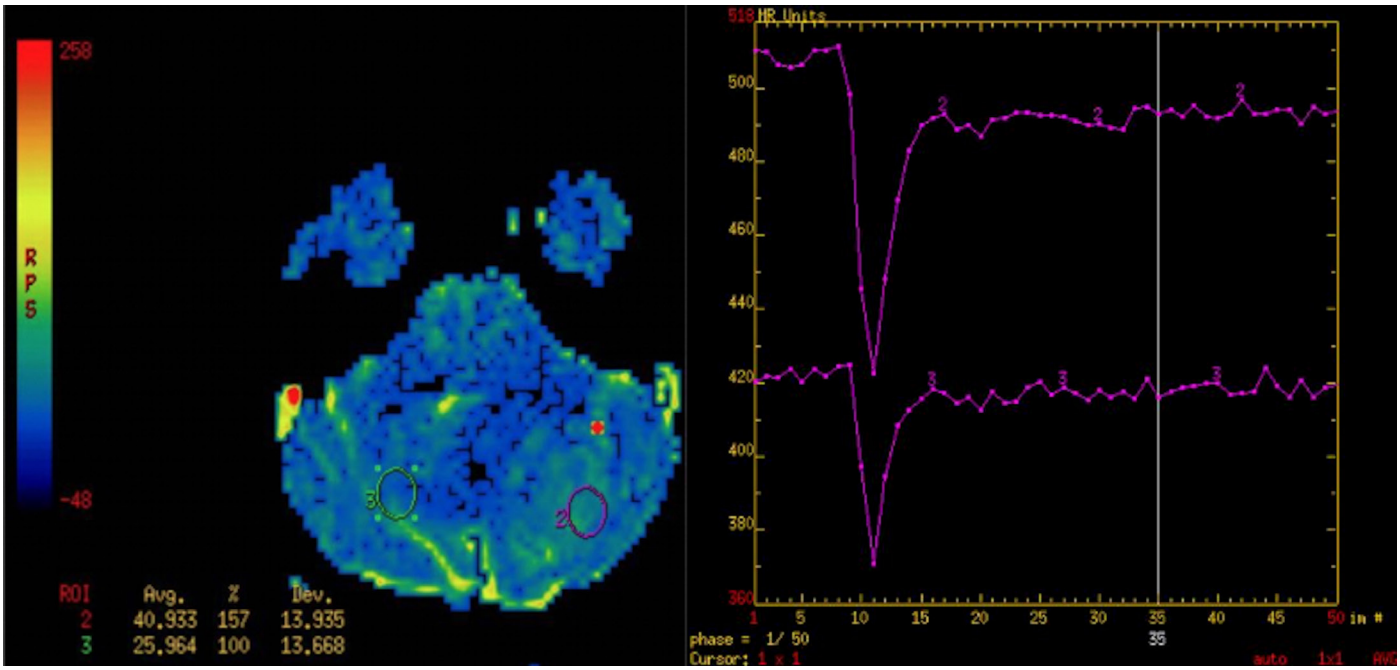

Figura 4: Perfusão cerebral (Dynamic Susceptibility Contrast - DSC), não sendo observado aumento significativo dos valores de rCBV (relative Cerebral Blood Volume) (1,57) na lesão em relação à região homóloga contralateral normal (Threshold 1,75*) (perfusão "fria").

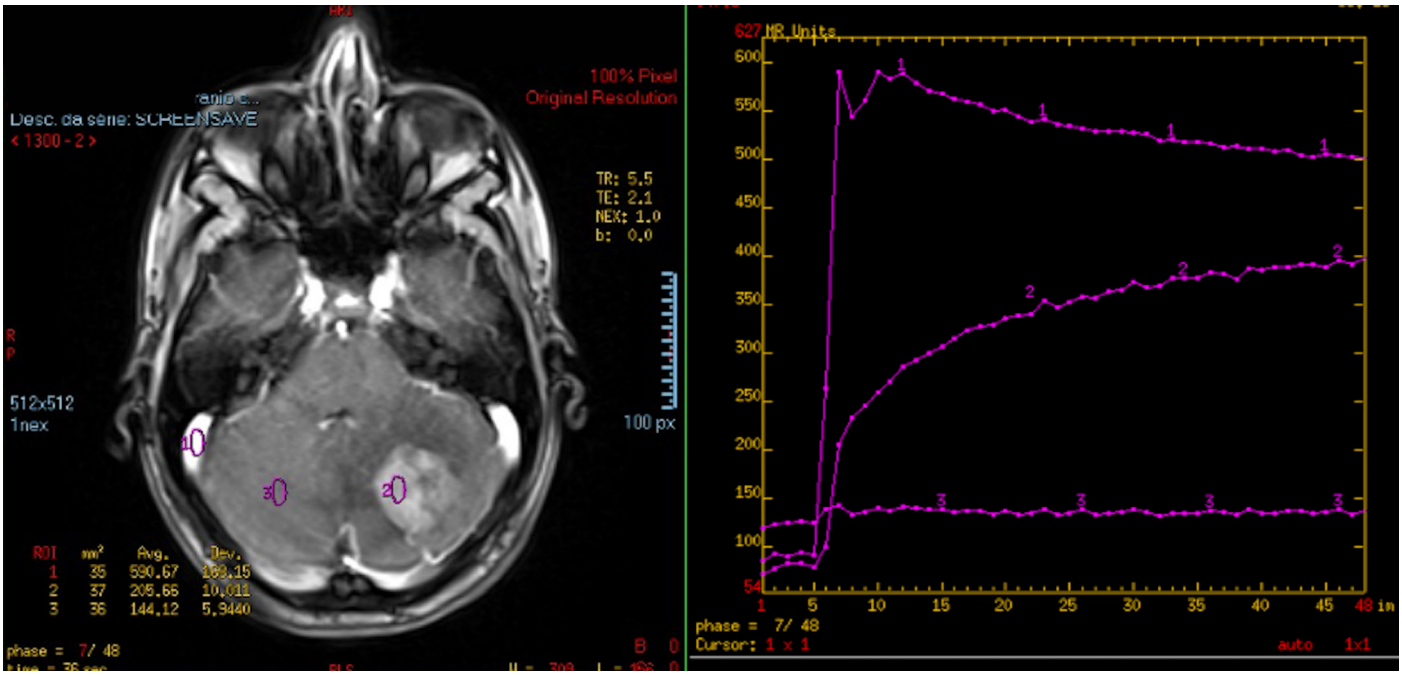

Permeabilidade (dynamic contrast-enhanced - DCE) demonstra curva do tipo ascendente lenta e progressiva na lesão (curva número 2).

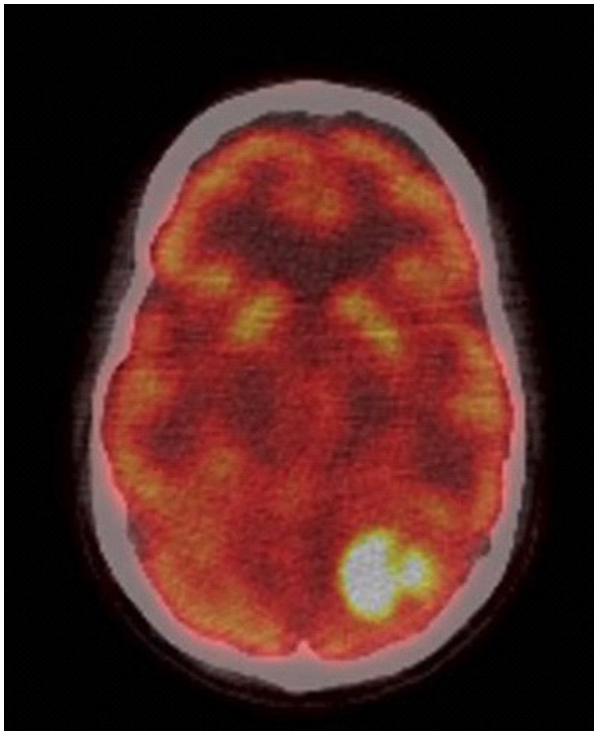

Figura 6: Tomografia por emissão de pósitrons com fluordesoxiglicose (PET-CT 18F-FDG) demonstra intensa captação do radiotraçador, com valor máximo de captação padronizado (SUV máximo) de 36,9 na lesão. Ausência de outros focos hipercaptantes.