CARCINOMA ADENOIDE CÍSTICO MAMÁRIO: RELATO DE CASO E ACHADOS DE IMAGEM Mama

DADOS DO CASO

Autores: Narriman Patú Hazime - Irmandade da Santa Casa de Misericórdia de São Paulo, Radiologia e Diagnóstico por Imagem - São Paulo – (SP) – E-mail: nphazime@gmail.com

Camila de Lima Acras - Irmandade da Santa Casa de Misericórdia de São Paulo, Radiologia e Diagnóstico por Imagem - São Paulo – (SP)

Gabriela Fernanda Riboli Favaro - Irmandade da Santa Casa de Misericórdia de São Paulo, Radiologia e Diagnóstico por Imagem - São Paulo – (SP)

Marina Ferreira Rosa Vilhena - Irmandade da Santa Casa de Misericórdia de São Paulo, Radiologia e Diagnóstico por Imagem - São Paulo – (SP)

Autor correspondente: Narriman Patú Hazime - Irmandade da Santa Casa de Misericórdia de São Paulo, Radiologia e Diagnóstico por Imagem - São Paulo – (SP) – E-mail: nphazime@gmail.com

Palavras-Chave: Mama, Neoplasias da Mama, Doenças Mamárias e Neoplasias de Mama Triplo Negativas.

URL: -

DOI: 10.5935/2965-1980.2024v4e20250068

RESUMO

Mulher de 54 anos, previamente tratada por carcinoma triplo-negativo, apresentou em exames de mamografia e ultrassonografia, um novo nódulo irregular e obscurecido, BI-RADS® 4. Biópsia guiada por imagem revelou carcinoma adenoide cístico, subtipo raro de neoplasia mamária triplo-negativa, com características radiológicas sutis e diagnóstico desafiador.

HISTÓRICO CLÍNICO:

Paciente do sexo feminino, 54 anos, com histórico de carcinoma invasivo grau III triplo-negativo na mama esquerda, submetida a cirurgia oncológica conservadora com tratamento adjuvante de radioterapia e quimioterapia. Após aproximadamente 3 anos, exame mamográfico de rastreamento revelou novo nódulo suspeito, localizado no quadrante superior lateral da mama esquerda.

Achados RADIOLÓGICOS:

Na mamografia de rastreamento, observaram-se calcificações tipicamente benignas, com sinais de manipulação cirúrgica, além de nódulo isodenso, obscurecido, irregular, medindo 1,5 cm, distando 3,4 cm, localizado no quadrante superolateral da mama esquerda (BI-RADS® categoria 4) (figuras 1 e 2). A paciente foi submetida a exame ultrassonográfico que revelou um nódulo oval, hipoecóico e heterogêneo, com margens microlobuladas e orientação paralela à pele, localizado às 12 horas, na junção dos quadrantes superiores, medindo cerca de 1,6 x 0,8 x 0,9 cm (BI-RADS® categoria 4) (figuras 3 e 4). Procedeu-se à biópsia core guiada por ultrassonografia, cuja análise histopatológica e imunohistoquímica confirmou o diagnóstico de carcinoma adenoide cístico, triplo-negativo, grau II.

DISCUSSÃO

O carcinoma adenoide cístico da mama, uma neoplasia extremamente rara e de subtipo triplo negativo, representa menos de 0,1% dos cânceres mamários, configurando-se como uma curiosidade tanto em frequência quanto em comportamento clínico e prognóstico [1]. Embora essa neoplasia seja predominante nas glândulas salivares, especialmente na cavidade oral, traqueia e

laringe, sua ocorrência na mama é atípica, com poucos casos descritos na literatura mundial [2]. Em contraste com outros tipos de câncer de mama triplo-negativo, o carcinoma adenoide cístico exibe uma baixa taxa de proliferação celular, indicada pela reduzida expressão de Ki-67, o que contribui para um prognóstico mais favorável [3]. As manifestações de imagem desse tumor podem ser sutis, o que frequentemente dificulta o diagnóstico inicial. Na mamografia, a lesão pode se apresentar como um nódulo pouco visível, dada a sua isodensidade em relação ao tecido mamário circundante [4]. Na ultrassonografia, geralmente se apresenta como um nódulo hipoecoico e irregular, características que reforçam a suspeita, mas que também podem ser vistas em outros tipos de lesões benignas e malignas, exigindo assim uma investigação mais aprofundada [5]. No presente caso, as características de imagem destacam-se pela apresentação inusitada. Na mamografia, observou-se um nódulo obscurecido, devido à sua isodensidade, e na ultrassonografia, a lesão exibe contornos microlobulados e uma ecogenicidade predominantemente hipoecoica e heterogênea. Na ressonância magnética, a lesão pode exibir realce heterogêneo com intensidade elevada em T2, refletindo a presença de áreas císticas e sólidos, típicas dessa neoplasia. Apesar de seu comportamento relativamente indolente, o tratamento do carcinoma adenoide cístico da mama ainda é um desafio devido à ausência de diretrizes bem definidas, resultante de sua raridade [6]. A cirurgia permanece o tratamento de escolha, mas a decisão entre mastectomia e cirurgia conservadora pode variar dependendo das características individuais do tumor e do paciente. Estudos sugerem que a recorrência local é rara, especialmente em casos em que o tumor é completamente ressecado. O papel da radioterapia e da quimioterapia adjuvantes ainda é debatido, mas, em geral, são indicados principalmente em casos com margens comprometidas ou invasão perineural [7]. O diagnóstico definitivo é alcançado por meio de biópsia e análise histopatológica, com colorações específicas e painel imunohistoquímico que confirmam o perfil triplo-negativo e as características glandulares e císticas que definem esse tumor [1,7]. A raridade e o comportamento distintivo desse carcinoma destacam a importância de uma abordagem diagnóstica cuidadosa, com correlação entre imagem e histopatologia, sendo essencial para evitar erros diagnósticos e permitir um manejo mais adequado e personalizado [4].

DIAGNÓSTICOS DIFERENCIAIS:

- Carcinoma ductal invasivo, com padrão cribriforme
- Tumor misto maligno da mama
- Adenoma tubular
- Carcinoma mucoepidermoide
- Carcinoma medular da mama

OQUE APRENDI COM ESTE CASO

Esse caso reforça a importância da correlação entre exames de imagem e histopatologia em neoplasias mamárias raras, destacando a necessidade de um acompanhamento atento, especialmente em pacientes com histórico de câncer triplo-negativo, para detecção precoce de novas lesões.

REFERÊNCIAS

1.Glazebrook KN, Reynolds C, Smith RL, Gimenez EI, Boughey JC. Adenoid Cystic Carcinoma of the Breast. American Journal of Roentgenology. 2010 May;194(5):1391-6.
2.Cambruzzi E, Pêgas KL, Zettler CG, Zettler EW. Carcinoma adenoide cístico de mama: relato de caso de uma rara neoplasia. Rev AMRIGS [Internet]. 2024;161-3. Available from: https://pesquisa.bvsalud.org/portal/resource/pt/biblio-997892
3.Righi A, Mario Aristide Lenzi, Morandi L, Federica Flamminio, Dario de Biase, Farnedi A, et al. Adenoid Cystic Carcinoma of the Breast Associated With Invasive Duct Carcinoma: A Case Report. International Journal of Surgical Pathology. 2009 Feb 19;19(2):230-4.
4.Marinho ML, Tafuri A, Ramos CA da S, Ladeia AAL, Azevedo L de C. Adenoid cystic carcinoma of the breast: case report. Mastology. 2021;31.
5.Zhang M, Liu Y, Yang H, Jin F, Zheng A. Breast adenoid cystic carcinoma: a report of seven cases and literature review. BMC Surgery. 2022 Mar 24;22(1).
6.Gordillo C, Chukus A. Adenoid cystic carcinoma: A case of rare breast cancer. Radiology case reports [Internet]. 2021;17(3):690-2. Available from: https://pubmed.ncbi.nlm.nih.gov/35003461/
7.Romeira D, Cardoso D, Miranda H, Martins A. Adenoid cystic carcinoma: triple negative breast cancer with good prognosis. BMJ Case Reports. 2016 Feb 3;bcr2015213704-4.
8 Millar BAM, Kerba M, Youngson B, Lockwood GA, Liu FF. The potential role of breast conservation surgery and adjuvant breast radiation for adenoid cystic carcinoma of the breast. Breast Cancer Research and Treatment. 2004 Oct 1;87(3):225-32.

IMAGENS

Figura 1. Exame mamográfico, incidência craniocaudal. Mama com densidade fibroglandular esparsa. Alteração da arquitetura mamária habitual devido manipulação cirúrgica. Nódulo isodenso, obscurecido e irregular de 1,5 cm, localizado a 3,4 cm no quadrante superolateral da mama esquerda. Calcificações benignas esparsas. Axila de aspecto habitual. BI-RADS® 4.

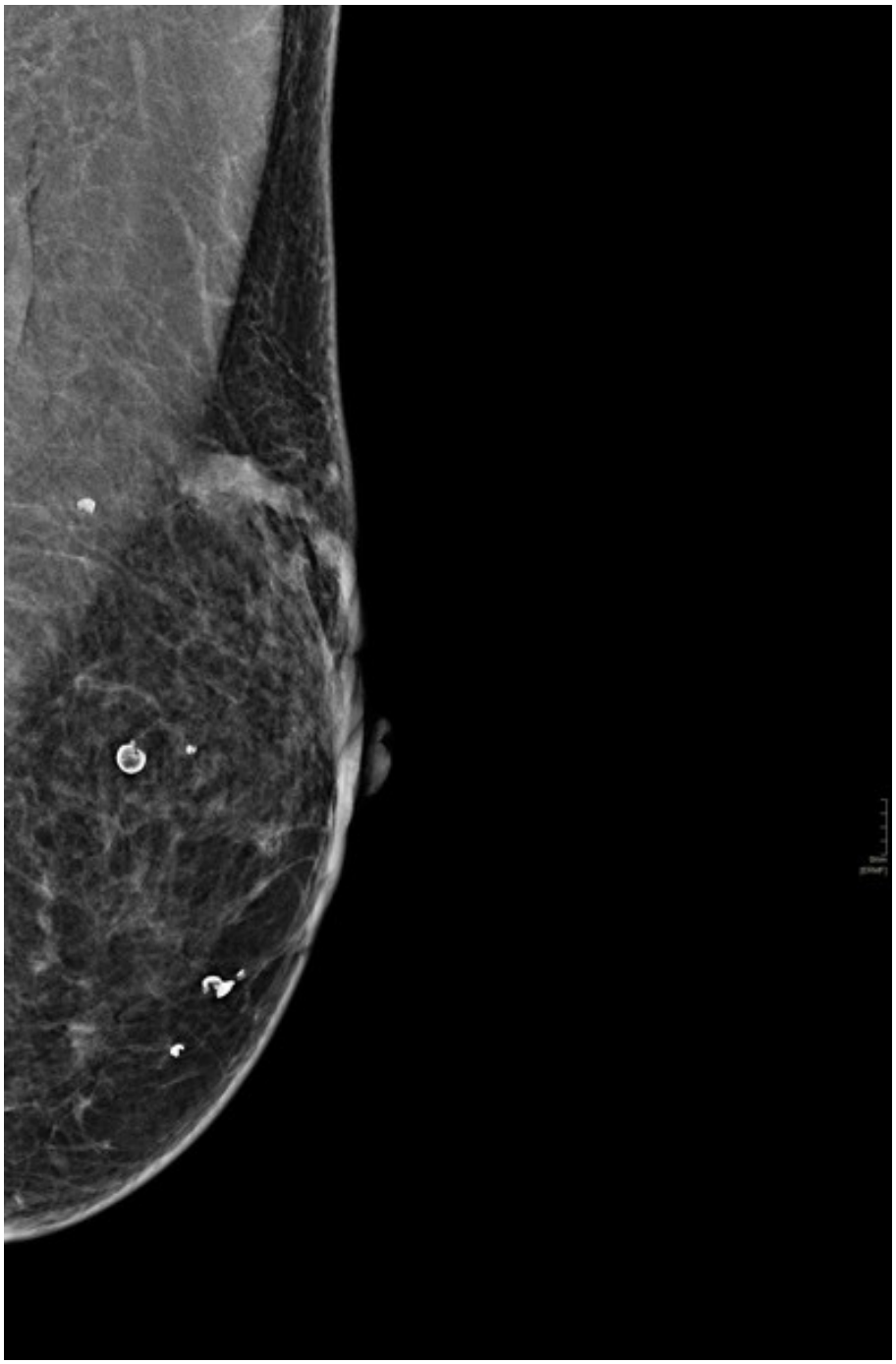

Figura 2. Exame mamográfico, incidência médio-lateral oblíqua. Mama com densidade fibroglandular esparsa. Alteração da arquitetura mamária habitual devido manipulação cirúrgica. Nódulo isodenso, obscurecido e irregular de 1,5 cm, localizado a 3,4 cm no quadrante superolateral da mama esquerda. Calcificações benignas esparsas. Axila de aspecto habitual. BI-RADS® 4.

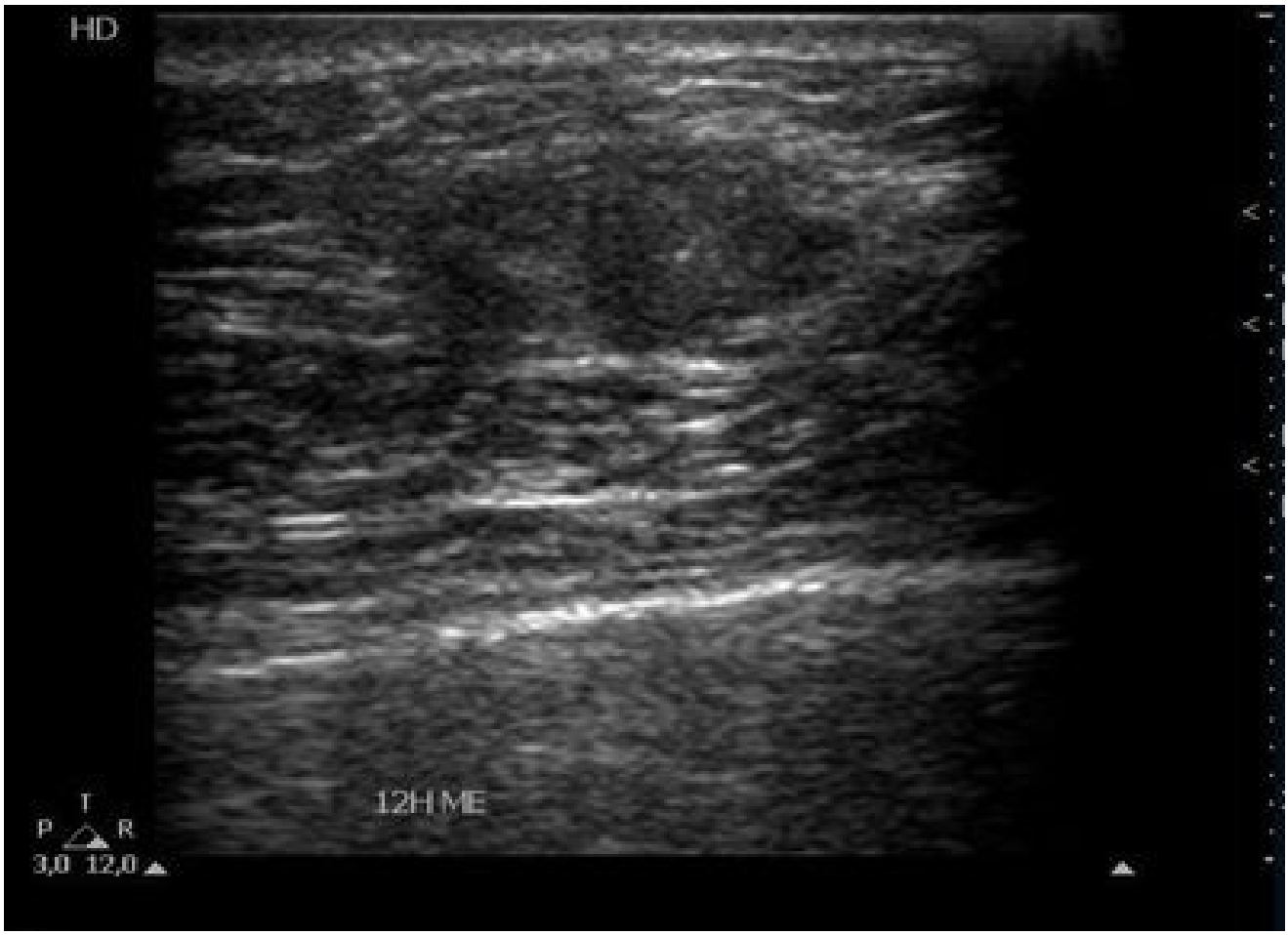

Figura 3. Ultrassonografia da mama esquerda mostra nódulo oval, hipoecogênico e heterogêneo, com maior eixo paralelo à pele, margens lobuladas, localizado às 12 horas, medindo 1,6 x 0,8 x 0,9 cm. BI-RADS® 4.

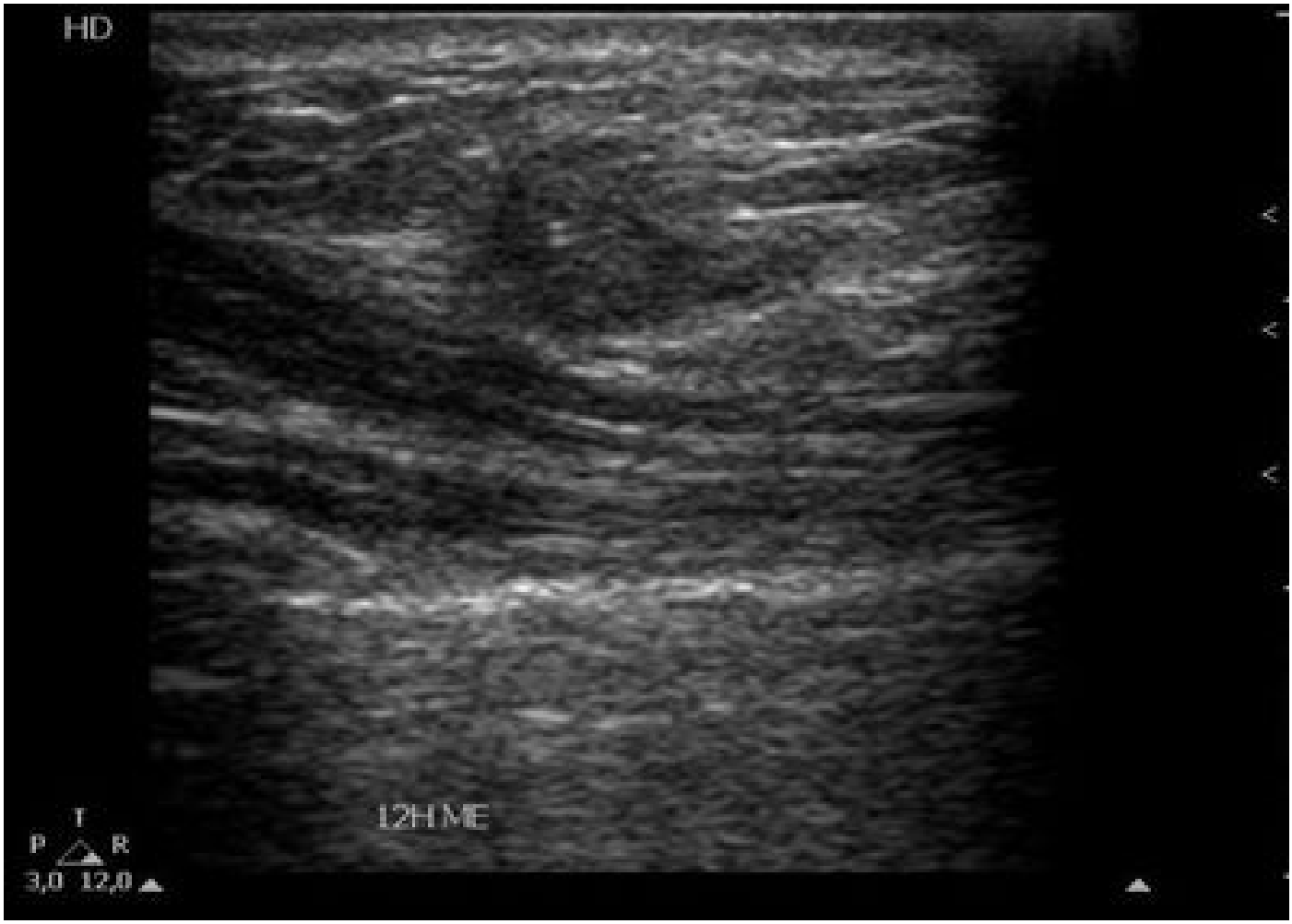

Figura 4. Ultrassonografia da mama esquerda mostra nódulo oval, hipoecogênico e heterogêneo, com maior eixo paralelo à pele, margens lobuladas, localizado às 12 horas, medindo 1,6 x 0,8 x 0,9 cm. BI-RADS® 4.