PÓLIPO PILOSO DE OROFARINGE EM LACTENTE: RELATO DE CASO

Cabeça e Pescoço

DADOS DO CASO

Autores: Angela Rafaele Bezerra da Silva Mesquita - Hospital Universitário Onofre Lopes - Universidade Federal do Rio Grande do Norte, Radiologia e Diagnóstico por Imagem - Natal – (RN) – Email: angelarbezerra@gmail.com

Mariana de Oliveira Costa - Hospital Universitário Onofre Lopes - Universidade Federal do Rio Grande do Norte, Radiologia e Diagnóstico por Imagem - Natal – (RN)

Igara Araújo Tavares - Hospital Universitário Onofre Lopes - Universidade Federal do Rio Grande do Norte, Radiologia e Diagnóstico por Imagem - Natal – (RN)

Francisco Pires Negromonte de Macêdo - Hospital Universitário Onofre Lopes - Universidade Federal do Rio Grande do Norte, Radiologia e Diagnóstico por Imagem - Natal – (RN)

Autor correspondente: Angela Rafaele Bezerra da Silva Mesquita - Hospital Universitário Onofre Lopes - Universidade Federal do Rio Grande do Norte, Radiologia e Diagnóstico por Imagem - Natal – (RN) – Email: angelarbezerra@gmail.com

Palavras-Chave: Diagnóstico precoce, dispneia, orofaringe, tomografia.

URL: -

DOI: 10.5935/2965-1980.2024v4e20250061

RESUMO

O pólipo piloso é uma afecção congênita rara, caracterizada por tumores pedunculados na orofaringe ou nasofaringe, compostos por elementos mesodérmicos e ectodérmicos. Diagnosticada na infância, manifesta-se com obstrução respiratória e dificuldades alimentares. O tratamento é excisão cirúrgica, com prognóstico favorável, e a histopatologia confirma sua origem.

HISTÓRICO CLÍNICO

Lactente de 40 dias apresentou roncos e desconforto respiratório. Exame físico revelou lesão pedunculada na orofaringe. A tomografia indicou pólipo na região posterior da tonsila palatina direita, obstruindo parcialmente a laringe. Foi realizada exérese cirúrgica, e o estudo anatomopatológico confirmou o diagnóstico de pólipo piloso da orofaringe.

ACHADOS RADIOLOGICOS

Realizada tomografia de face e pescoço que evidenciou uma lesão polipoide na orofaringe (FIGURA 1), originada a partir de um pedículo localizado na porção posterior da tonsila palatina direita (FIGURA 2). A lesão estendia-se inferiormente até o ádito da laringe, obstruindo-o parcialmente (FIGURA 3). Apresentava um componente gorduroso ovalado, com uma imagem central alongada e de densidade de partes moles, que se continuava com o pedículo (FIGURA 4). Observou-se também um leve realce da lesão. As dimensões da lesão eram de 1,4 x 0,8 x 0,8 cm, indicando um tamanho considerável para uma formação polipoide na orofaringe, com potencial para obstruir a via aérea superior. O exame tomográfico foi essencial para a visualização detalhada e a avaliação da extensão da lesão, sendo importante para o planejamento de intervenções terapêuticas subsequentes (FIGURA 5).

DISCUSSÃO

O pólipo piloso é uma condição rara, congênita, caracterizada pela presença de tumores pedunculados na orofaringe ou nasofaringe. Esses tumores são compostos

por elementos ectodérmicos e mesodérmicos, sendo frequentemente unilaterais e cobertos por pele, que pode incluir glândulas sebáceas e pelos [1-3]. Embora seja uma afecção rara, os pólipos pilosos geralmente se manifestam nos primeiros anos de vida, causando sintomas como obstrução respiratória e dificuldades alimentares [4]. A obstrução das vias aéreas superiores pode resultar em problemas respiratórios, engasgos e até cianose. O diagnóstico é feito por meio de uma avaliação clínica cuidadosa, análise histopatológica e exames de imagem, como tomografia computadorizada e ressonância magnética, que ajudam a identificar a localização e as características da lesão. A origem dos pólipos pilosos não é totalmente esclarecida, mas algumas teorias sugerem que a formação desses tumores pode estar associada a malformações no desenvolvimento dos primeiros e segundos arcos branquiais durante a embriogênese [1-3]. A condição é considerada rara, especialmente na cavidade oral, o que torna o diagnóstico e o tratamento ainda mais desafiadores. Os sintomas podem variar dependendo da localização e do tamanho do pólipo, mas, em geral, estão relacionados à obstrução das vias aéreas, o que justifica a importância do diagnóstico precoce. O tratamento indicado para os pólipos pilosos é a excisão cirúrgica completa da lesão. A cirurgia é fundamental para evitar complicações respiratórias, e, na maioria das vezes, não são necessários tratamentos adicionais após a remoção. O prognóstico pós-operatório é geralmente muito favorável, com alívio dos sintomas e recuperação completa dos pacientes. A análise histopatológica, realizada após a excisão, confirma a presença de componentes mesodérmicos e ectodérmicos no pólipo, diferenciando-o de outras lesões, como teratomas e cistos dermoides. Essas características são importantes para o diagnóstico diferencial, dado que essas condições podem se apresentar de forma semelhante, mas têm diferentes implicações para o tratamento. Em suma, o conhecimento sobre o pólipo piloso é essencial devido à sua raridade e ao potencial para causar complicações respiratórias graves se não tratado adequadamente. A excisão cirúrgica é eficaz no tratamento, com bons resultados clínicos para os pacientes.

DIAGNÓSTICOS DIFERENCIAIS

- Teratoma;
- Cisto dermoide.

O QUE APRENDI COM ESSE CASO

Este caso evidencia a importância do diagnóstico precoce e da excisão cirúrgica no tratamento de pólipos pilosos, uma condição rara que pode causar obstrução das vias aéreas superiores em lactentes. A utilização de exames clínicos, histopatológicos e de imagem é fundamental para diferenciar o pólipo de outras lesões semelhantes, como teratomas e cistos dermoides. A remoção cirúrgica é o tratamento principal e proporciona um excelente prognóstico, com alívio dos sintomas e recuperação completa do paciente.

REFERÊNCIAS

1.Yilmazer R, Kersin B, Soylu E, Altin G, Cakir A, Yilmaz F. Bilateral oropharyngeal hairy polyps: a rare cause of dyspnea in newborns. Braz J Otorhinolaryngol. 2017 Jan;83(1):117-8. doi: 10.1016/j.bjorl.2015.06.001.

2.Sella GCP, Lago T, Yassuda CC, Costa AP, Kazava DK, Tamashiro E, et al. A hairy polyp of oropharynx - case report. Int Arch Otorhinolaryngol. 2012;16(Suppl. 1):81.

3.Souza VG de, Santos DJS, Silva TR, Macedo MR, Araújo TS, Carvalho A de L, et al. Oral hairy polyp in a teenager: case report and literature review. Rev Paul Pediatr. 2020;38:e2020143. doi: 10.1590/1984-0462/2020/38/2020143.

4.Guntreddi G, Nair J, Taufique Z, Nirujogi S. Hairy polyp of the oropharynx: an unusual cause of choking, feeding problems in a newborn. Int J Otolaryngol Head Neck Surg. 2022;11:75-81. doi: 10.4236/ijohns.2022.112008.

IMAGENS

Figura 1: Tomografia de face e pescoço sem contraste, no plano coronal, evidenciando lesão polipóide na orofaringe, originando-se por pedículo na porção posterior da tonsila palatina (*). A densidade da lesão é heterogênea, notando-se componente de gordura, com densidade média de -80UH (seta), com imagem de densidade de partes moles central alongada que se continua com o pedículo (seta tracejada).

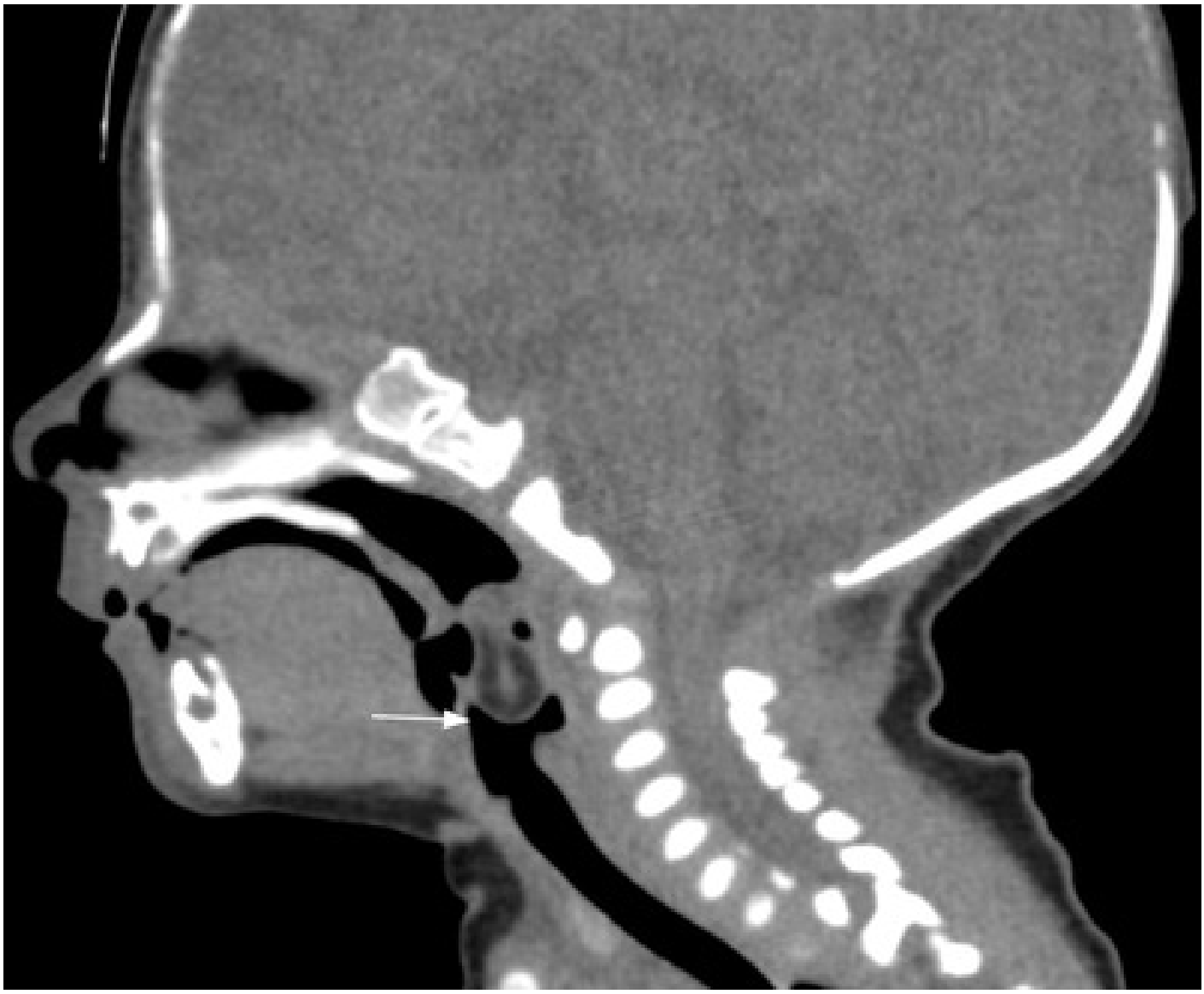

Figura 2: Tomografia de face e pescoço sem contraste, no plano sagital, evidenciando lesão polipóide na orofaringe com extensão até o ádito da laringe, que se encontra parcialmente obliterado pela lesão (seta).

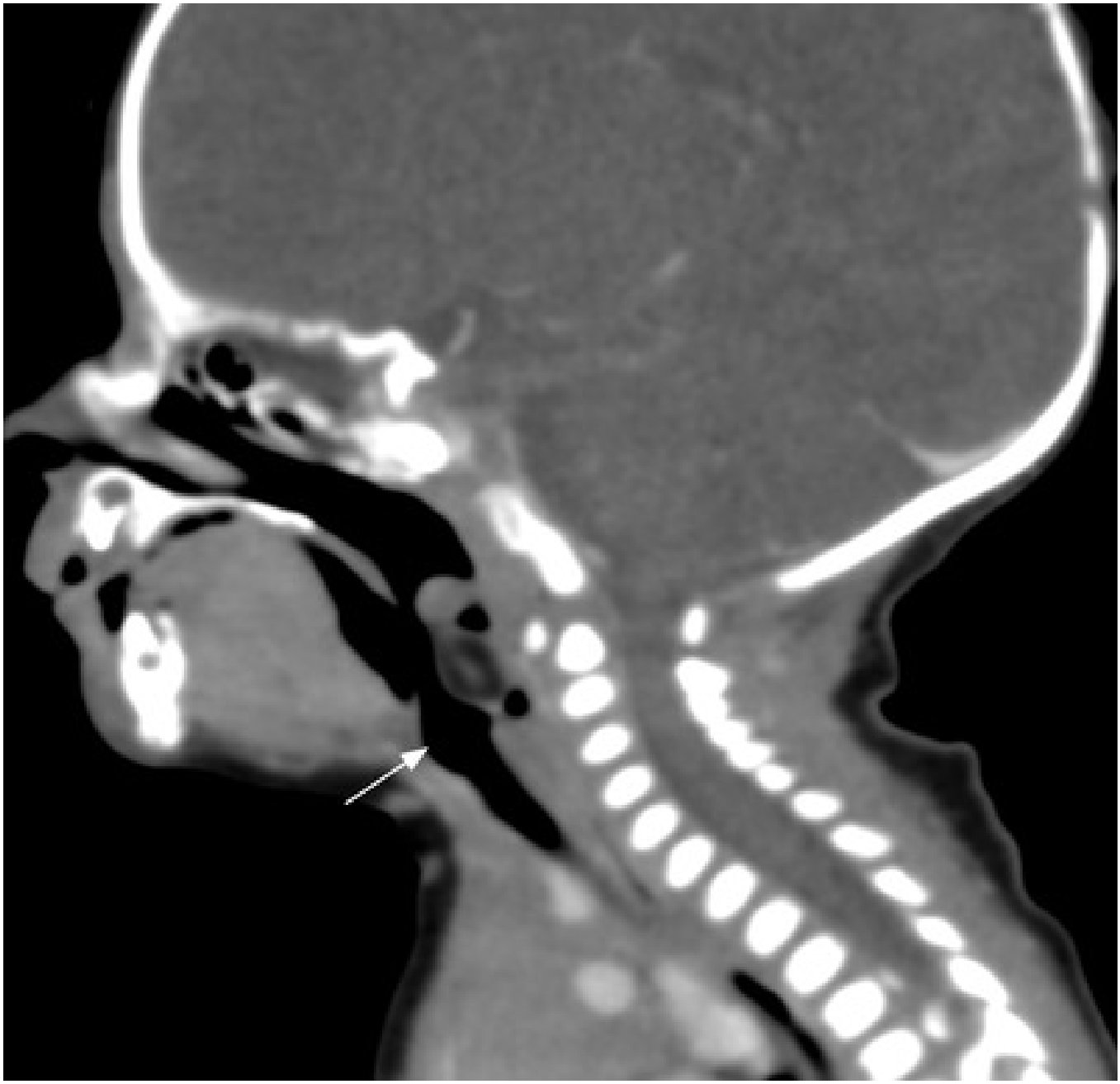

Figura 3: Tomografia de face e pescoço pós contraste, no plano sagital, evidenciando lesão polipóide na orofaringe com extensão até o ádito da laringe, que se encontra parcialmente obliterado pela lesão (seta).

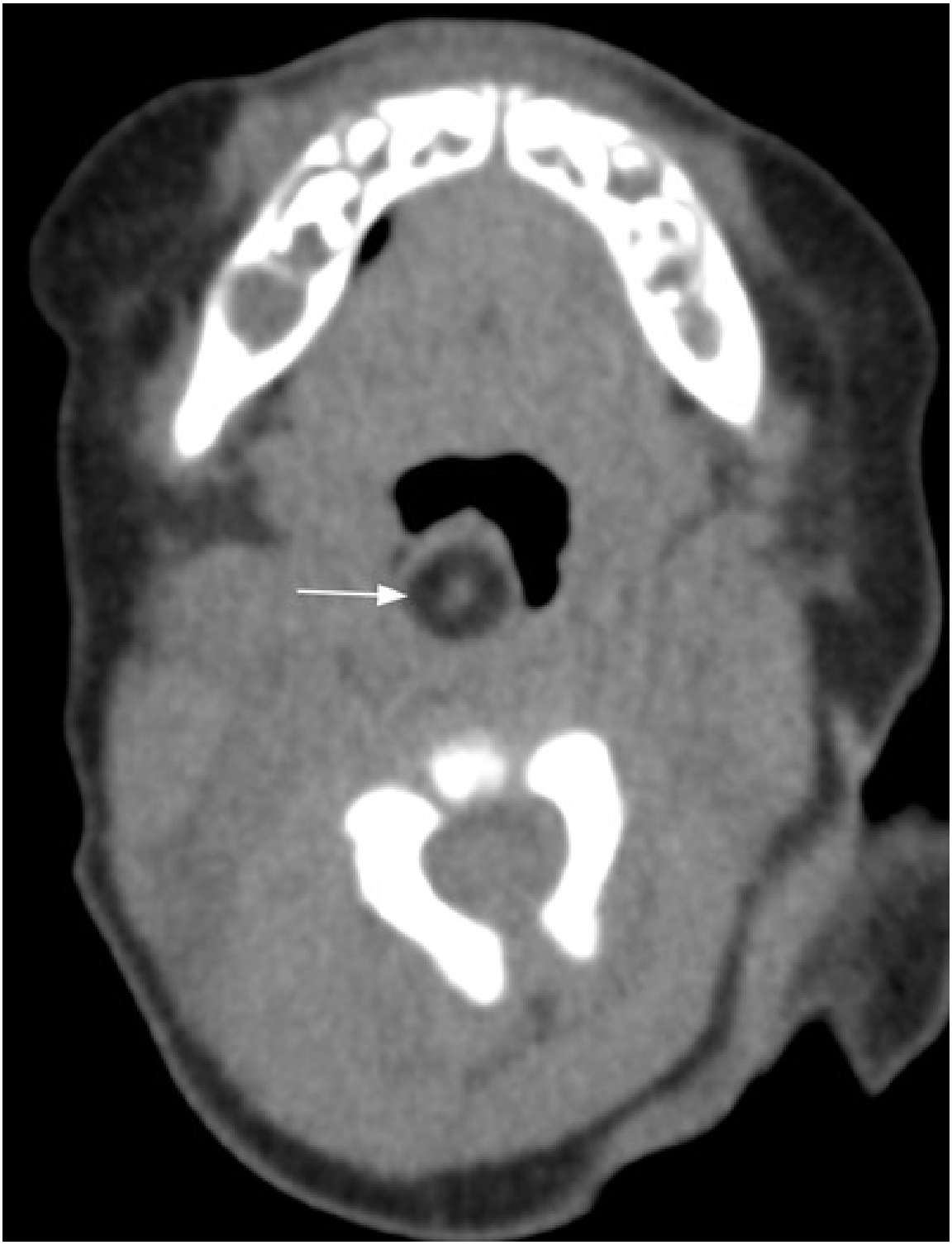

Figura 4: Tomografia de face e pescoço sem contraste, no plano axial, evidenciando lesão polipóide heterogênea na orofaringe, com áreas de atenuação de gordura (seta), obliterando parcialmente o canal aéreo.