ONICOMADESE COM RETRONÍQUIA PÓS TRAUMA AGUDO:
Sistema Musculoesquelético

DADOS DO CASO

Autores: Cibelle Ingrid Estevão de Melo- Hospital Central do Exército, Radiologia - Rio de Janeiro -(RJ)- E-mail: cibellemelomed@gmail.com

Ana Laura Silva Oliveira- - Hospital Central do Exército, Dermatologia - Rio de Janeiro -(RJ)-E-mail: analaura.oliveira8@gmail.com

Luara Lis Barbosa Boson- Hospital Central do Exército, Radiologia - Rio de Janeiro -(RJ)- E-mail: bosonluara@gmail.com

Roberta Duarte Bezerra Pinto- Hospital Central do Exército, Dermatologia - Rio de Janeiro -(RJ)- E-mail: beta_duarte@hotmail.com

Autor correspondente: Cibelle Ingrid Estevão de Melo- Hospital Central do Exército, Radiologia - Rio de Janeiro -(RJ)- E-mail: cibellemelomed@gmail.com

Palavras-Chave: Ultrassonografia, Ultrassonografia Doppler e Doenças da Unha.

URL: https://brad.org.br/article/4179/pt-BR/metastases-penianas-isoladas-de-adenocarcinoma-retal---relato-de-caso

DOI: 10.5935/2965-1980.2024v4e20250058

RESUMO

Retroníquia é uma onicopatia caracterizada pelo crescimento desordenado e empilhamento de lâminas ungueais. A ultrassonografia de alta resolução com Doppler é um método não invasivo e acessível. Caso de lesão cortocontusa nas falanges distais que evoluiu com edema periungueal e dor à palpação do 5º quirodáctilo.

HISTÓRICO CLÍNICO:

Masculino, 43 anos, com relato de acidente de motocicleta há 45 dias, com trauma contuso ocasionando lesão cortocortusa na topografia das falanges distais do 2º, 3º, 4º e 5º quirodáctilos esquerdos. Apresentou cicatrização das lesões cutâneas, porém no 5º quirodáctilo apresentava edema periungueal e dor intensa à palpação (Figura 1).

ACHADOS RADIOLÓGICOS

A ultrassonografia de alta resolução com Doppler do aparelho ungueal evidenciou descontinuidade da lâmina ungueal (onicomadese) com irregularidade grosseira da sua extremidade distal (Figura 2). Observou-se ainda área heterogênea, predominantemente ecogênica, proximal e profundamente ao segmento distal da lâmina ungueal, sugestiva de alterações pós-traumáticas/fibrocicatriciais não podendo ser descartada a possibilidade de hematoma em organização ou corpo estranho associado (Figura 3). Segmento proximal da lâmina ungueal com aspecto trilaminar preservado, porém com sinais de retroníquia, caracterizados por redução da distância entre a base da unha e a base da falange distal (Figura 4); espessamento e hipoecogenicidade da dobra proximal (Figura 5); halo hipoecoico com aumento da vascularização adjacente à base da unha (Figura 6). A articulação interfalangiana distal apresentou componentes do tendão extensor de aspecto ecográfico preservado. Impressão: Sinais de onicomadese com retroníquia pós-traumática.

DISCUSSÃO

A retroníquia é uma onicopatia inflamatória caracterizada pelo crescimento desordenado e empilhamento de lâminas ungueais, desequilíbrio na produção matricial de placas e inflamação na região da dobra ungueal proximal [1]. O traumatismo agudo ou microtraumatismos repetidos são sugeridos como principal causa [2]. Devido ao desenvolvimento de onicólise distal e consequente lesão da prega proximal, ocorre a interrupção da continuidade entre a matriz ungueal e a unha. A cessação da produção da unha resulta na formação de uma nova placa ungueal subjacente à antiga que, devido à incapacidade de empurrar distalmente a antiga, pressiona-a na direção da porção ventral da prega proximal, perpetuando a lesão. Isto culmina na acumulação de múltiplas camadas

de placas ungueais e incorporação progressiva da unha mais superficial na prega proximal, provocando a inflamação crónica e persistente dos tecidos periungueais [3]. Seu diagnóstico baseia-se nas manifestações clínicas, no entanto, casos de retroníquia são frequentemente subdiagnosticados, tornando a ultrassonografia um importante recurso diagnóstico [4]. Sua adição para estudo de patologias ungueais permite a aquisição de imagem anatomicamente mais evidente e esclarecedora, além de ser um método não invasivo, acessível e auxiliar no planejamento cirúrgico [5]. O ultrassom utilizado é o de alta resolução com Doppler, de transdutores com frequências mais altas (até 22 MHz), que exige profissional treinado. Há evidências de sua utilização para avaliação de doenças ungueais, pois pode avaliar diversas características do aparelho ungueal, proporcionando excelente correlação com a histopatologia em diferentes doenças [6]. Também é capaz de oferecer uma data cronológica da lesão através da correlação do comprimento da placa ungueal (antigo e novo fragmento) com a taxa de crescimento ungueal normal dos dedos restantes [5, 7]. Os critérios ultrassonográficos para retroníquia foram descritos por Fernández et al [8]: presença de halo hipoecoico circundando a origem da lâmina ungueal; distância (≤ 5,1 mm) entre a origem da lâmina ungueal e a base da falange distal ou distância ≥ 0,5 mm em comparação com o dedo saudável contralateral; espessura da dobra ungueal proximal ≥ 2,2 mm em homens ou ≥ 1,9 mm em mulheres e/ou espessura ≥ 0,3 mm em comparação com o dedo saudável contralateral. A presença dos três critérios pode indicar o diagnóstico de retroníquia unilateral.Nos casos bilaterais, a presença de dois critérios, sendo um deles a presença de halo hipoecoico, pode favorecer o diagnóstico [8]. No caso relatado, a ultrassonografia evidenciou os três critérios ultrassonográficos.

DIAGNÓSTICOS DIFERENCIAIS

- Paroníquia Crônica,
- Onicomadese Traumática
- Retroníquia.

O QUE APRENDI COM ESTE CASO?

Esse caso revela a importância de reconhecer os critérios diagnósticos nos casos de retroníquia, sobretudo quando associado a longa história de dor crônica no aparelho ungueal. O caso ainda enfatiza a importância do ultrassom de alta resolução com Doppler e do profissional treinado neste diagnóstico.

REFERÊNCIAS

1.Ventura F, Correia O, Duarte AF, Barros AM, Haneke E. Retronychia - clinical and pathophysiological aspects. J Eur Acad Dermatol Venereol. 2016;30(1):16-9.
2. Poveda-Montoyo I, Vergara-de Caso E, Romero-Pérez D, Betlloch-Mas I. Retronychia: a littleknown cause of paronychia: a report of two cases in adolescent patients. Pediatr Dermatol. 2018;35(3):e159-e161.
3. Nakouri I, Litaiem N, Jones M, Zeglaoui F. Retronychia clinical features and surgical treatment. J Am Podiatr Med Assoc. 2018;108(1):74-6.
4. Nagrani N, Castillo DE, Al-Mohanna H, Tosti A. Occupational retronychia: a report of a case in a UPS employee. Skin Appendage Disord. 2019;5(3):169 71.
5. Wortsman X, Wortsman J, Guerrero R, Soto R, Baran R. Anatomical changes in retronychia and onychomadesis detected using ultrasound. Dermatol Surg. 2010; 36:1615-20.
6. Singh R, Bryson D, Singh HP, Jeyapalan K, Dias JJ. High-resolution ultrasonography in assessment of nail-related disorders. Skeletal Radiol. 2012; 41:1251-61.
7. Chang P, Rosales D. Retroniquia. Dermatol Rev Mex. 2013;57(4):264-6.
8. Fernández J, Reyes-Baraona F, Wortsman X. Ultrasonographic criteria for diagnosing unilateral and bilateral retronychia: ultrasonography of retronychia. J Ultrasound Med. 2018; 37:1201-9.

IMAGENS

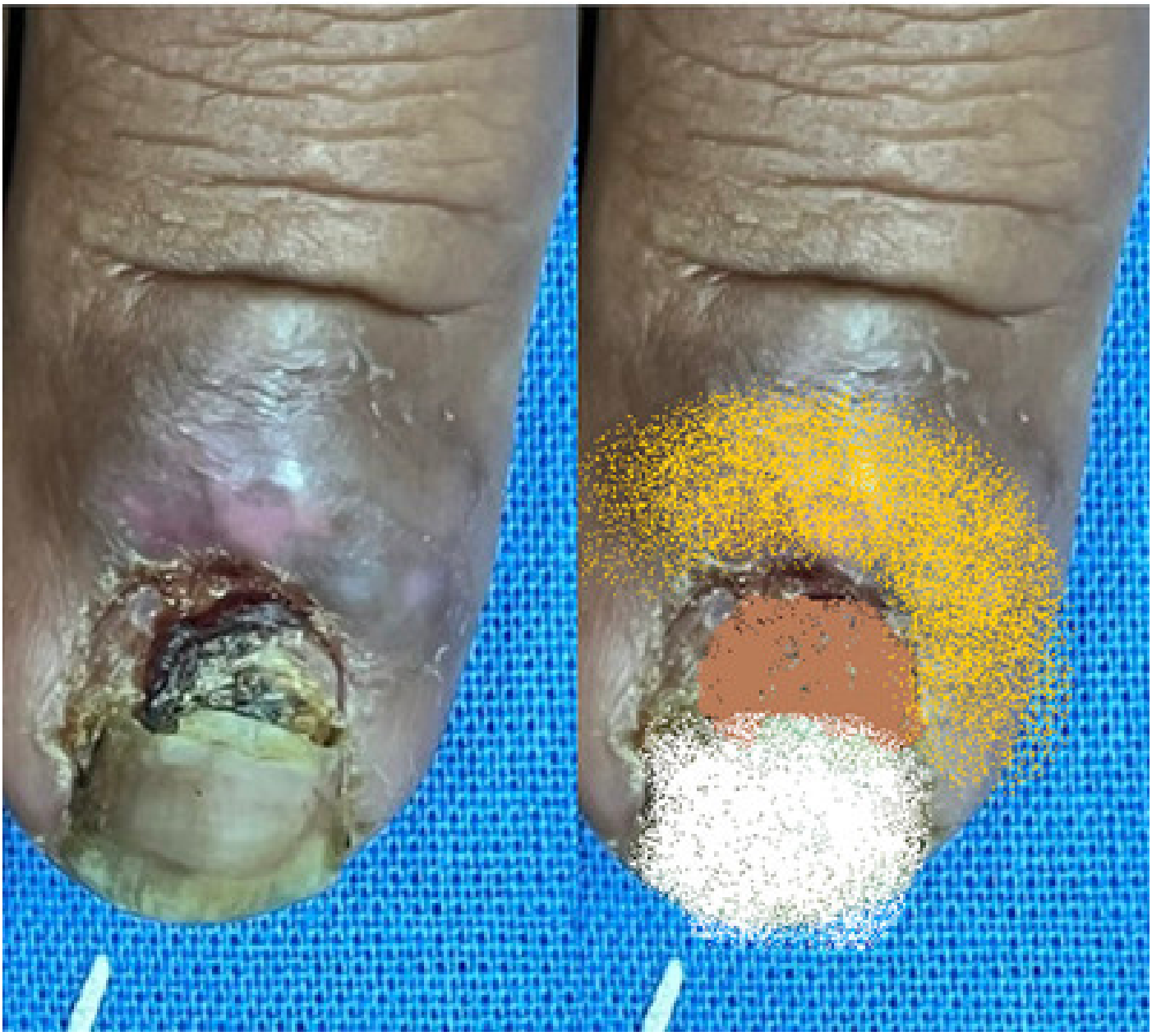

FIGURA 1: Imagem do exame físico mostrando a presença de sinais flogísticos (hiperemia e edema) na prega proximal (marcado em amarelo), tecido granulomatoso (marcado em marrom) que empurra a lâmina distal (marcada em branco).

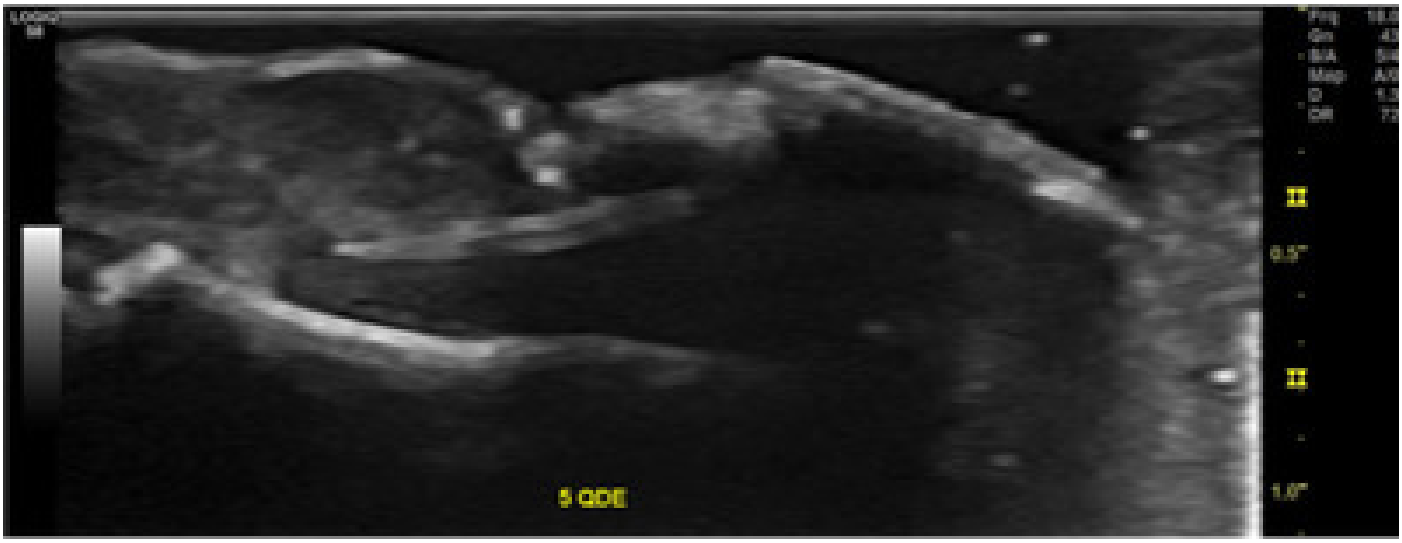

FIGURA 2: Imagem ultrassonográfica do 5º quirodáctilo esquerdo mostrando 2 fragmentos ungueais desalinhados e separados por um tecido granulomatoso.

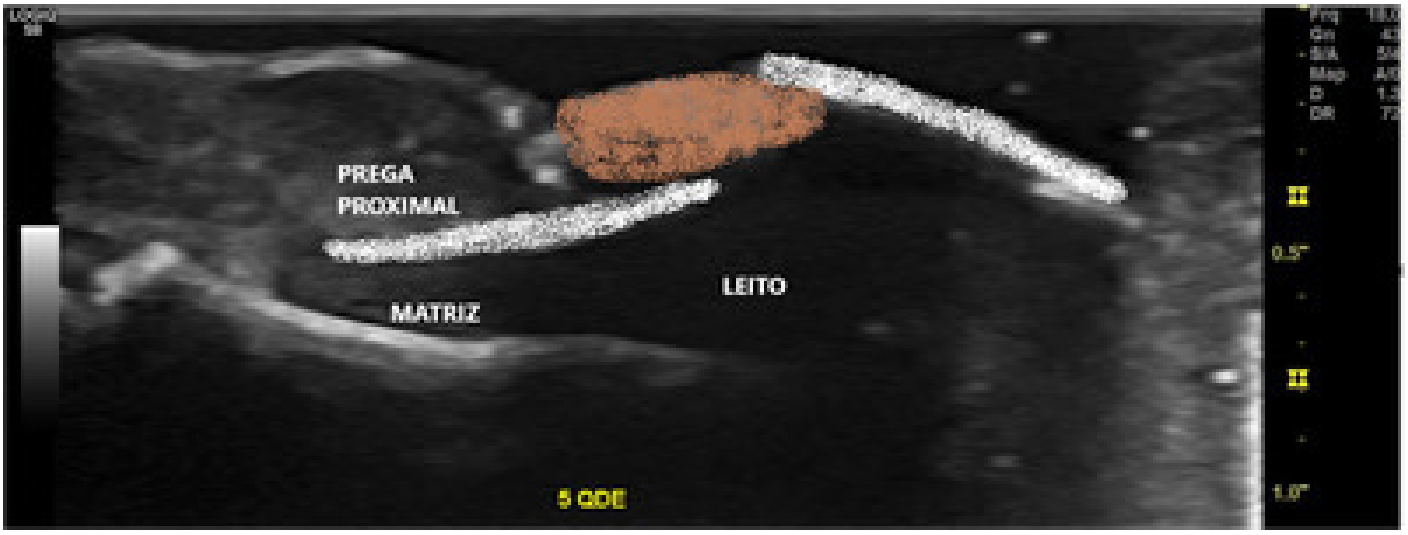

FIGURA 3: Imagem ultrassonográfica do 5º quirodáctilo esquerdo mostrando 2 fragmentos ungueais (marcados em branco) desalinhados e separados por um tecido granulomatoso (marcado em marrom). Observa-se que o leito e a prega proximal encontram-se espessados, que a matriz se apresenta hipoecoica e que a extremidade distal da lâmina ungueal proximal aproxima-se da base da falange distal.

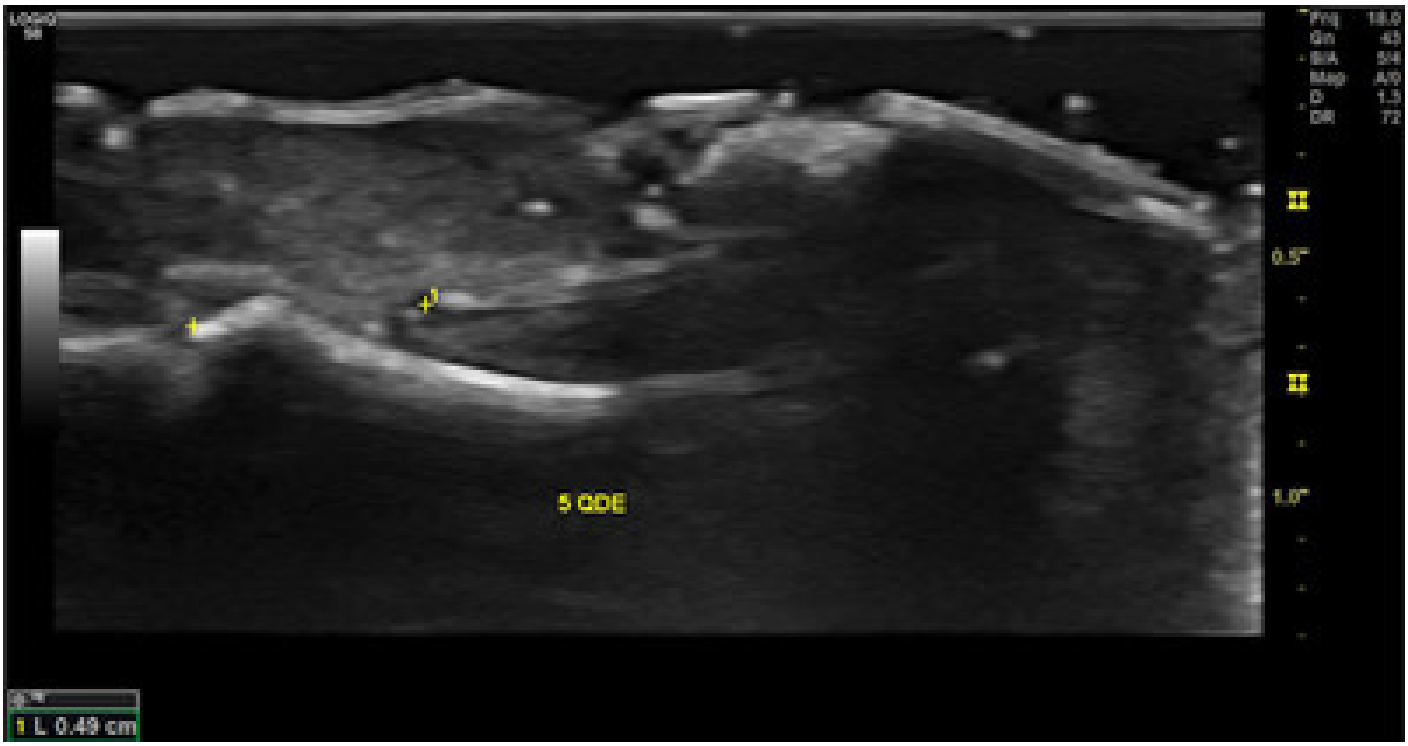

FIGURA 4: Distância da base da falange distal à base da unha reduzida.

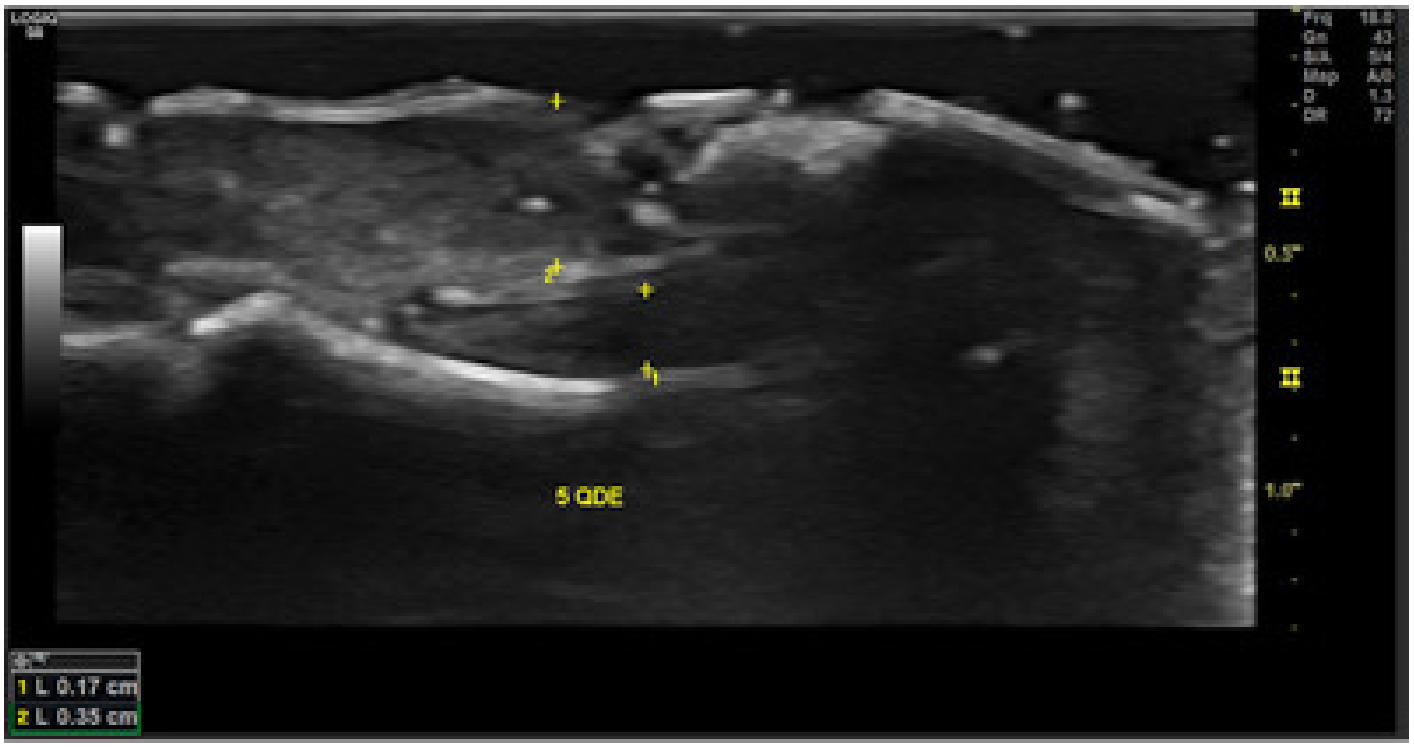

FIGURA 5: Medida 1: matriz com espessura preservada; medida 2: prega proximal espessada.

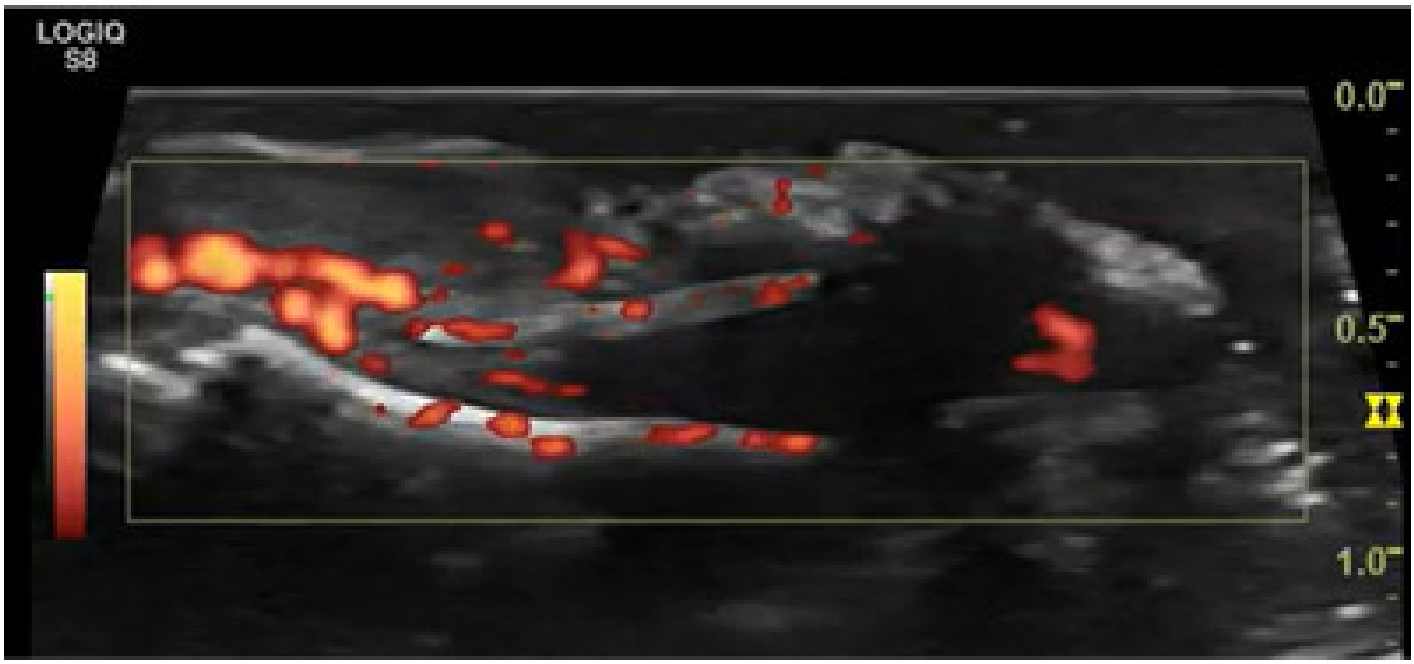

FIGURA 6: Imagem com power Doppler evidenciando hipervascularização adjacente à origem da lâmina ungueal proximal, sugerindo processo inflamatório.