PARAGANGLIOMA CAROTÍDEO AVALIADO POR ECODOPPLER E ANGIOTOMOGRAFIA: UM RELATO DE CASO

Cardiovascular

DADOS DO CASO

Autores: Bruno Vilas Boas Fahel - brunofahel@gmail.com - Complexo Hospitalar Universitário Prof. Edgar Santos, Universidade Federal da Bahia, Radiologia e Diagnóstico por Imagem - Salvador – (BA) – Email: brunofahel@gmail.com

Adriana Matos Ferreira - Complexo Hospitalar Universitário Prof. Edgar Santos, Universidade Federal da Bahia, Radiologia e Diagnóstico por Imagem - Salvador – (BA);

Bianca Wogeley Oliveira Silva - Complexo Hospitalar Universitário Prof. Edgar Santos, Universidade Federal da Bahia, Radiologia e Diagnóstico por Imagem - Salvador – (BA);

Igor Humberto Ferreira Amorim - Complexo Hospitalar Universitário Prof. Edgar Santos, Universidade Federal da Bahia, Radiologia e Diagnóstico por Imagem - Salvador – (BA);

Autor correspondente: Bruno Vilas Boas Fahel - brunofahel@gmail.com - Complexo Hospitalar Universitário Prof. Edgar Santos, Universidade Federal da Bahia, Radiologia e Diagnóstico por Imagem - Salvador – (BA) – Email: brunofahel@gmail.com

Palavras-Chave: Tumor do Corpo Carotídeo, Ultrassonografia Doppler, Tomografia.

URL: -

DOI: 10.5935/2965-1980.v4e20250056

RESUMO

Paragangliomas, ou glomus, são tumores raros que ocorrem no corpo carotídeo, em sua maioria benignos. O ecodoppler de carótidas assim como a angiotomografia surgem como ferramentas úteis tanto no diagnóstico quanto para a caracterização da lesão e consequente planejamento cirúrgico. Relata-se um caso de glomus carotídeo removido cirurgicamente com sucesso.

HISTÓRICO CLÍNICO

Um paciente masculino de 68 anos, sem comorbidades e sem histórico familiar patológico, apresentou uma massa cervical indolor, palpável, com crescimento lento, ao longo de 10 anos. Ao exame físico, foi identificada uma formação expansiva não compressível. Exames de imagem, incluindo ultrassonografia com Doppler colorido e angiotomografia computadorizada, foram solicitados para avaliação. A ultrassonografia revelou uma massa hipoecóica, com hiper vascularização, enquanto a angiotomografia computadorizada mostrou uma lesão sólida hiper vascularizada envolvendo os ramos carotídeos, sugestivo de paraganglioma tipo III segundo a classificação de Shamblin, hipótese que foi confirmada com estudo anatomopatológico. A angio ressonância não foi necessária, pois a angiotomografia foi suficiente para o planejamento cirúrgico.

ACHADOS RADIOLÓGICOS

O Ecodoppler das carótidas no plano transversal (Figura 1) evidencia, na imagem ao modo B (à esquerda), uma formação expansiva sólida, predominantemente hipoecóica, heterogênea, com áreas anecóicas de permeio, de contornos lobulados e bem definidos, medindo 3,9 x 3,2 cm nos maiores diâmetros transversais. A avaliação ao Doppler Colorido (à direita) evidencia envolvimento dos ramos interno e externo da carótida pela referida lesão. No plano longitudinal (Figura 2), ao modo B (em A), ao Doppler colorido (em B) e ao Power Doppler (em C), a formação expansiva sólida, predominantemente

hipoecoica, heterogênea, na dependência de áreas anecoicas de permeio, de contornos lobulados e bem definidos, na altura da bifurcação carotídea, condicionando afastamentos dos ramos interno e externo da carótida, sem determinar invasão luminal ou estenose deles. Na avaliação espectral do ramo interno da carótida (Figura 3), demonstra ondas espectrais típicas e com velocidades preservadas, não havendo sinais Dopplerfluxométricos indicativos de estenose. A avaliação das estruturas vasculares no interior da lesão, na figura inferior, evidencia fluxo de baixa resistência. A angio TC das carótidas e vertebrais (Figura 4) ilustrada com a técnica de reconstrução em MIP (Maximum Intensity Projection), no plano sagital (em A) e no plano coronal (em B), evidenciando volumosa formação expansiva hiper vascular, com área central hipocaptante, destacando-se neovascularização periférica, localizada na bifurcação carotídea direita, medindo cerca de 5,0 x 3,4 x 4,6 cm (CC x AP x LL). A imagem axial (C) demonstra que a lesão envolve as artérias carótidas interna e externa em toda a circunferência delas (Classificação de Shamblin tipo III), sem invadi-las. Nas reconstruções tridimensionais (Figura 5), com a técnica VR (Volume Rendering), nos planos sagitais, evidenciando a formação expansiva na bifurcação direita (A), onde se observa opacificação de estruturas venosas no interior da referida lesão, as quais determinam opacificação precoce da veia jugular interna direita, na fase arterial do estudo, demonstrando a presença de "shunts" arteriovenosos. Na bifurcação carotídea contralateral (B) não se observa opacificação venosa precoce. Após exames complementares, paciente seguiu para cirurgia (Figura 6). O produto da ressecção do tumor carotídeo, segundo o relatório anatomopatológico, foi de paraganglioma.

DISCUSSÃO

Na maior parte dos casos, os paragangliomas carotídeos não apresentam sintomas e, frequentemente, são identificados durante um exame físico devido ao aumento visível e palpável na região do pescoço [1]. Esses tumores são mais comumente descobertos incidentalmente em exames de imagem [2]. Eles são altamente vascularizados, recebendo irrigação principal dos ramos da artéria carótida externa, e por tal motivo a biópsia não é recomendada. Portanto, a suspeita diagnóstica é feita com base na história clínica, exame físico e em achados da avaliação radiológica. A excisão cirúrgica é recomendada, e o diagnóstico definitivo é confirmado por exame histopatológico [3]. Para a investigação inicial dessa entidade, a ultrassonografia com Doppler Colorido é o exame indicado e isso se deve à sua ampla disponibilidade, baixo custo, rapidez na execução, além de ser um método não invasivo, sem exposição à radiação ionizante ou necessidade de contraste, oferecendo alta especificidade e sensibilidade [4]. Esses tumores aparecem tipicamente como uma massa hipoecoica, bem delimitada, com possíveis contornos lobulados, localizada na bifurcação carotídea. Um aspecto característico para o diagnóstico é o afastamento dos ramos interno e externo da carótida, que podem ser envolvidos pela massa, sem causar estenose ou alterar o fluxo sanguíneo; este sinal foi originalmente descrito na arteriografia com subtração digital, sendo chamado de Sinal da Lira [5]. Ao Doppler colorido, observa-se hiper vascularização com um padrão de fluxo de baixa resistência dentro da lesão. A avaliação espectral não revela alterações no padrão das ondas, já que a lesão expansiva não causa estenose, nem altera a hemodinâmica do fluxo sanguíneo[4]. No caso do paciente estudado, os achados típicos foram observados ao ultrassom com Doppler colorido, sendo este exame suficiente para levantar a suspeita diagnóstica. A Angiotomografia computadorizada, por sua vez, fornece informações que são necessárias para avaliar tamanho, a relação com estruturas adjacentes e o grau de invasividade do tumor, ajudando assim na programação cirúrgica. Tal exame geralmente revela uma formação expansiva com densidade de partes moles, de contornos bem definidos e lobulados, situada na bifurcação carotídea, com intenso realce precoce pelo contraste [6]. Tais achados acima descritos, também foram observados no paciente em questão. Além disso, estudos de arteriografia identificaram "shunts" arteriovenosos associados à lesão. No paciente, foi detectada opacificação precoce da veia jugular interna apenas do lado da lesão, possivelmente relacionada à presença desses "shunts". A angio TC mostrou envolvimento do tumor em toda a circunferência das artérias carótidas interna e externa, caracterizando um paraganglioma tipo III segundo a classificação de Shamblin. Após uma série de estudos de casos, em 1971, Shamblin et al. [7] publicaram uma classificação para os tumores glômicos de acordo com o seu tamanho e a sua invasão na parede do vaso (Figura 7). Tumores classificados como pertencentes ao grupo I são relativamente pequenos e minimamente ligados aos vasos carotídeos, apresentando contato leve ou ausente com a artéria carótida interna; portanto, comumente

podem ser ressecados sem dificuldades. O grupo II engloba neoplasias maiores que apresentam inserção arterial moderada, apresentando contato parcial com a artéria carótida interna, sem envolvimento circunferencial completo. Os tumores classificados como grupo III são grandes e envolvem as artérias carótidas, com envolvimento circunferencial ou infiltração significativa da artéria carótida interna. Essa classificação é crucial para planejar a cirurgia e prever possíveis complicações, sendo os tumores tipo III os mais desafiadores e associados a maior risco de complicações vasculares e neurológicas durante a cirúrgia [7]. A angio ressonância é indicada na maior parte dos casos, complementando as informações fornecidas na angioTC [6]. Nas imagens de angio RM com reconstruções tridimensionais, o paraganglioma apresenta um aspecto semelhante ao da angio TC: uma massa lobulada, oval, bem definida, localizada no espaço carotídeo, na altura da bifurcação, com intenso realce homogêneo pelo meio de contraste. As imagens de ressonância magnética ponderadas em T1 mostram intensidade de sinal similar à do músculo, com hipersinal em T2 e "***flow voids***" relacionadas às estruturas vasculares de permeio. A sequência de difusão por ressonância magnética (DWI) tem se consolidado como uma ferramenta complementar importante na caracterização dos paragangliomas do corpo carotídeo, especialmente no contexto da avaliação não invasiva do status genético tumoral. Embora os estudos mais recentes, como os de Ota et al. (2021) [8] e Li et al. (2022) [9], demonstrem que os valores de ADC não são suficientemente específicos para diferenciar paragangliomas de outros tumores cervicais como os schwannomas, há evidências consistentes de que a DWI pode discriminar paragangliomas hereditários (com mutação em SDH) dos esporádicos. Paragangliomas com mutações SDH tendem a apresentar maior celularidade e menor coeficiente de difusão aparente (ADC), enquanto os tumores SDH-negativos mostram valores de ADC mais elevados, refletindo sua menor densidade celular. Essa diferenciação é clinicamente relevante, uma vez que as mutações SDH estão associadas a maior risco de multiplicidade tumoral e comportamento mais agressivo. Assim, a DWI contribui não apenas na caracterização estrutural, mas também na suspeição de características moleculares dos paragangliomas do corpo carotídeo, favorecendo uma abordagem diagnóstica mais personalizada e orientada à genética. A perfusão por ressonância magnética, especialmente por meio da técnica de contraste dinâmico (DCE-MRI), tem se mostrado altamente eficaz na avaliação dos paragangliomas cervicais, oferecendo parâmetros funcionais que auxiliam na diferenciação desses tumores de outras lesões do espaço carotídeo, como os schwannomas. Estudos recentes, como os de Ota et al. (2021) [8] e Gaddikeri et al. (2016) [10], demonstram que os paragangliomas apresentam padrões de perfusão significativamente distintos, caracterizados por alto volume plasmático (Vp), elevada taxa de transferência (Kep), maior realce máximo (peak enhancement) e menor tempo até o pico (TME), todos indicativos de sua intensa vascularização e permeabilidade capilar. Dentre esses parâmetros, o Vp se destaca como o mais sensível e específico para diferenciação, com valores de acurácia superiores a 95%. Esses achados refletem a histologia dos paragangliomas, que apresentam uma rica rede de capilares entremeando ninhos celulares (zellballen), contribuindo para seu padrão hemodinâmico único. Além de diferenciar paragangliomas de tumores com menor vascularização, como os schwannomas, a perfusão por DCEMRI pode reduzir a necessidade de biópsias invasivas, tornando-se uma ferramenta essencial na abordagem diagnóstica e no planejamento terapêutico desses tumores. Além disso, em comparação com a angiotomografia, o estudo dinâmico contrastado por ressonância oferece uma avaliação mais precisa da vascularização, dos limites do tumor ativo e de possível acometimento de nervos cranianos, sendo uma ferramenta útil para o planejamento cirúrgico em casos mais delicados [11]. No caso apresentado, a angio RM não foi realizada, pois a angio TC foi suficiente para o planejamento cirúrgico, permitindo determinar as dimensões da lesão, o grau de envolvimento dos ramos carotídeos e a relação com estruturas ósseas, incluindo a extensão da lesão acima do ramo da mandíbula.

DIAGNÓSTICOS DIFERENCIAIS

- Schwannoma do nervo vago;
- Metástases linfonodais;
- Aneurisma da bifurcação carotídea.

OQUE EU APRENDI COM ESSE CASO

O médico radiologista tem papel fundamental em todas as etapas da avaliação do paraganglioma de carótida, visto que ele vai auxiliar não apenas no diagnóstico diferencial preciso, mas também fornecendo informações indispensáveis para a equipe cirúrgica, sendo um elo essencial no cuidado multidisciplinar do paciente.

REFERÊNCIAS

1. Ferrante AM, Boscarino G, Crea MA, Minelli F, Snider F. Cervical paragangliomas: single centre experience with 44 cases. Acta Otorhinolaryngol Ital. 2015 Apr;35(2):88-92. PMID: 26019391; PMCID: PMC4443561.
2. Dixon JL, Atkins MD, Bohannon WT, Buckley CJ, Lairmore TC. Surgical management of carotid body tumors: a 15-year single institution experience employing an interdisciplinary approach. Proceedings (Baylor University. Medical Center). 2016;29 (1):16-20. PMID: 26722157.
3. Dimakakos, P., Kotsis, T. Carotid body paraganglioma: review and surgical management. Eur J Plast Surg 24, 58–65 (2001). https://doi.org/10.1007/s002380100231
4. Mesquita N Junior, Silva RS, Ribeiro JHA, Batista LC, Bringhentti EMS, de Souza BBB, Cabral LCDM. Tumor de corpo carotídeo (paraganglioma): relato de dois casos submetidos a tratamento cirúrgico. J Vasc Bras. 2016 Apr-Jun;15(2):158-164. Portuguese. doi: 10.1590/16775449.007315. PMID: 29930583; PMCID: PMC5829712.
5. Bailey BJ, Johnson JT, Newlands SD. Head and neck surgery-otolaryngology. Lippincott Williams & Wilkins. (2006) ISBN:0781755611
6. Mai W, Seiler GS, Lindl-Bylicki BJ, Zwingenberger AL. CT AND MRI FEATURES OF CAROTID BODY PARAGANGLIOMAS IN 16 DOGS. Vet Radiol Ultrasound. 2015 Jul-Aug;56(4):374-83. doi: 10.1111/vru.12254. Epub 2015 Apr 5. PMID: 25846946.
7. Shamblin WR, ReMine WH, Sheps SG, Harrison EG Jr. Carotid body tumor (chemodectoma). Clinicopathologic analysis of ninety cases. Am J Surg. 1971;122(6):732-9. http://dx.doi.org/10.1016/00029610(71)90436-3.
8. Ota N, Nishimura Y, Ota T, Fujima N, Nakagawa T, Homma A, et al. Differentiation of head and neck paragangliomas from schwannomas using dynamic contrast-enhanced MRI and diffusion-weighted imaging. AJNR Am J Neuroradiol. 2021;42(2):279-85.
9. Li H, Li J, Zhu X, Wang Y, Yu T, Tang Y, et al. Apparent diffusion coefficient value in paragangliomas and schwannomas: differentiation using diffusion-weighted imaging. Neuroradiology. 2022;64(1):111-8.
10. Gaddikeri S, Hippe DS, Anzai Y. Dynamic contrast-enhanced MRI in the evaluation of carotid space paraganglioma versus schwannoma. J Neuroimaging. 2016 Nov;26(6):618-25. doi: 10.1111/jon.12351.
11. Yuan Y, Shi H, Tao X. Head and neck paragangliomas: diffusion weighted and dynamic contraste enhanced magnetic resonance imaging characteristics. BMC medical imaging. 2016;16(12):1-6. PMID: 26833065.

IMAGENS

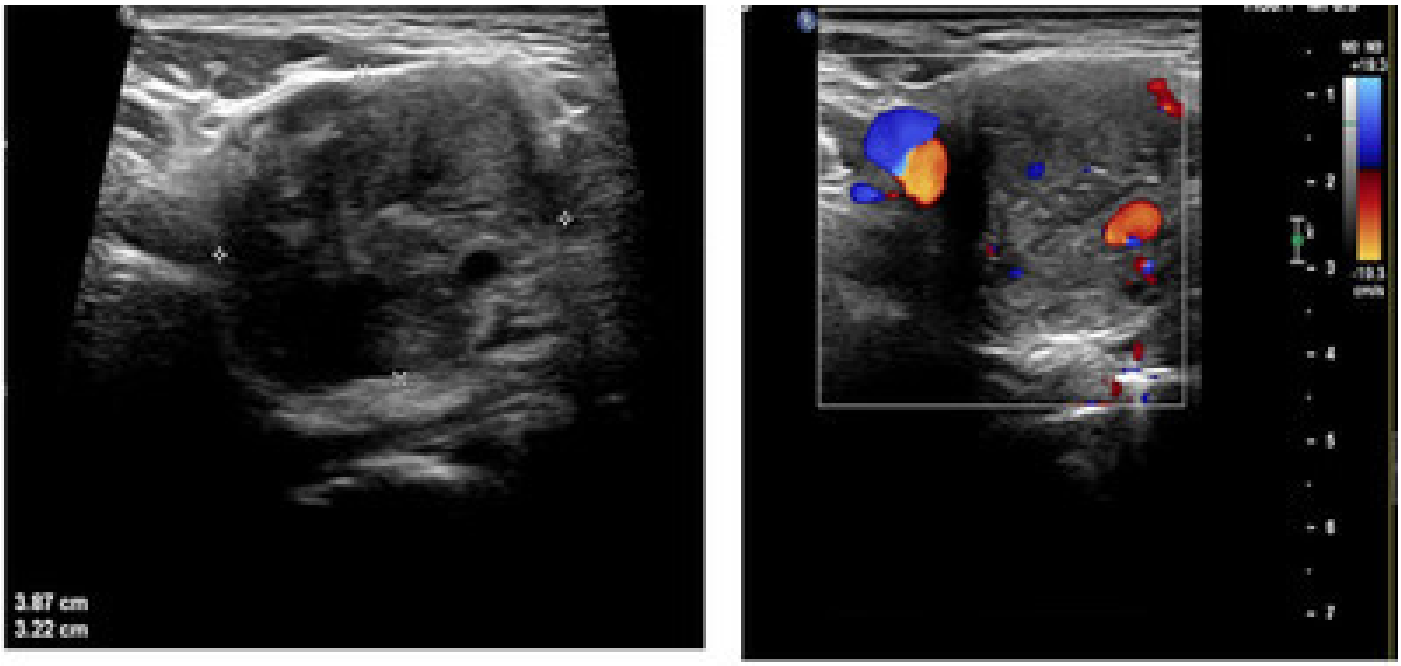

Figura 1: O Ecodoppler das carótidas evidência, na imagem ao modo B (à esquerda), uma formação expansiva sólida, predominantemente hipoecóica, heterogênea, com áreas anecóicas de permeio, de contornos lobulados e bem definidos, medindo 3,9 x 3,2 cm nos maiores diâmetros transversais. A avaliação ao Doppler Colorido (à direita) evidencia envolvimento dos ramos interno e externo da carótida pela referida lesão.

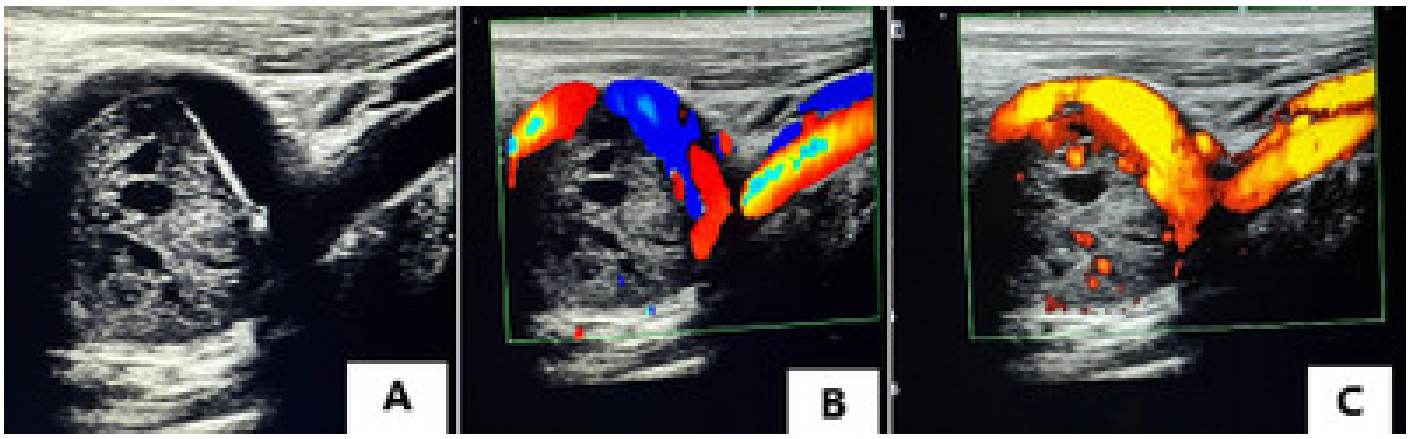

Figura 2: O ecoDoppler das carótidas evidencia, imagens no plano longitudinal, ao modo B (em A), ao Doppler colorido (em B) e ao power Doppler (em C), a formação expansiva sólida, predominantemente hipoecoica, heterogênea, na dependência de áreas anecoicas de permeio, de contornos lobulados e bem definidos, na altura da bifurcação carotídea, condicionando afastamentos dos ramos interno e externo da carótida, sem determinar invasão luminal ou estenose dos mesmos.

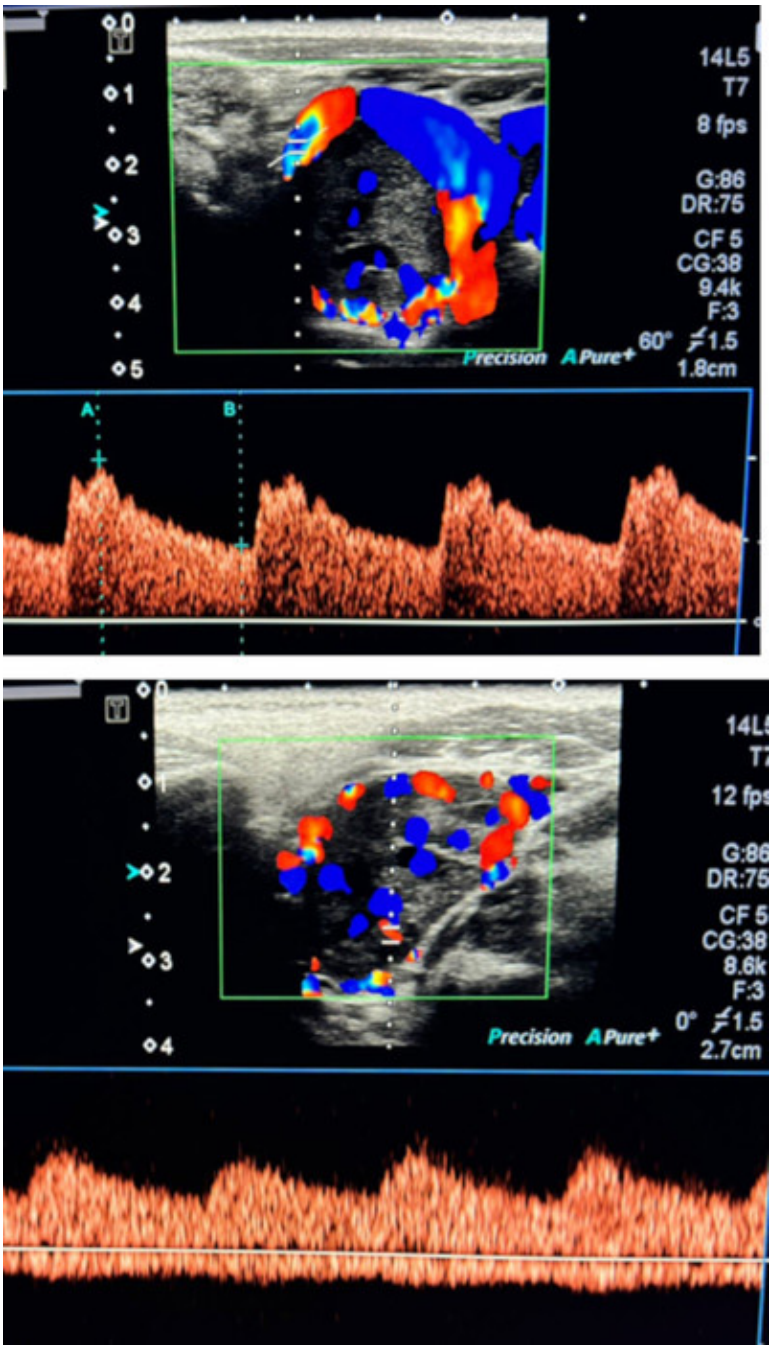

Figura 3: O ecoDoppler das carótidas evidencia, na figura superior, a avaliação espectral do ramo interno da carótida, demonstrando ondas espectrais típicas e com velocidades preservadas, não havendo sinais Dopplerfluxométricos indicativos de estenose. A avaliação das estruturas vasculares no interior da lesão, na figura inferior, evidencia fluxo de baixa resistência.

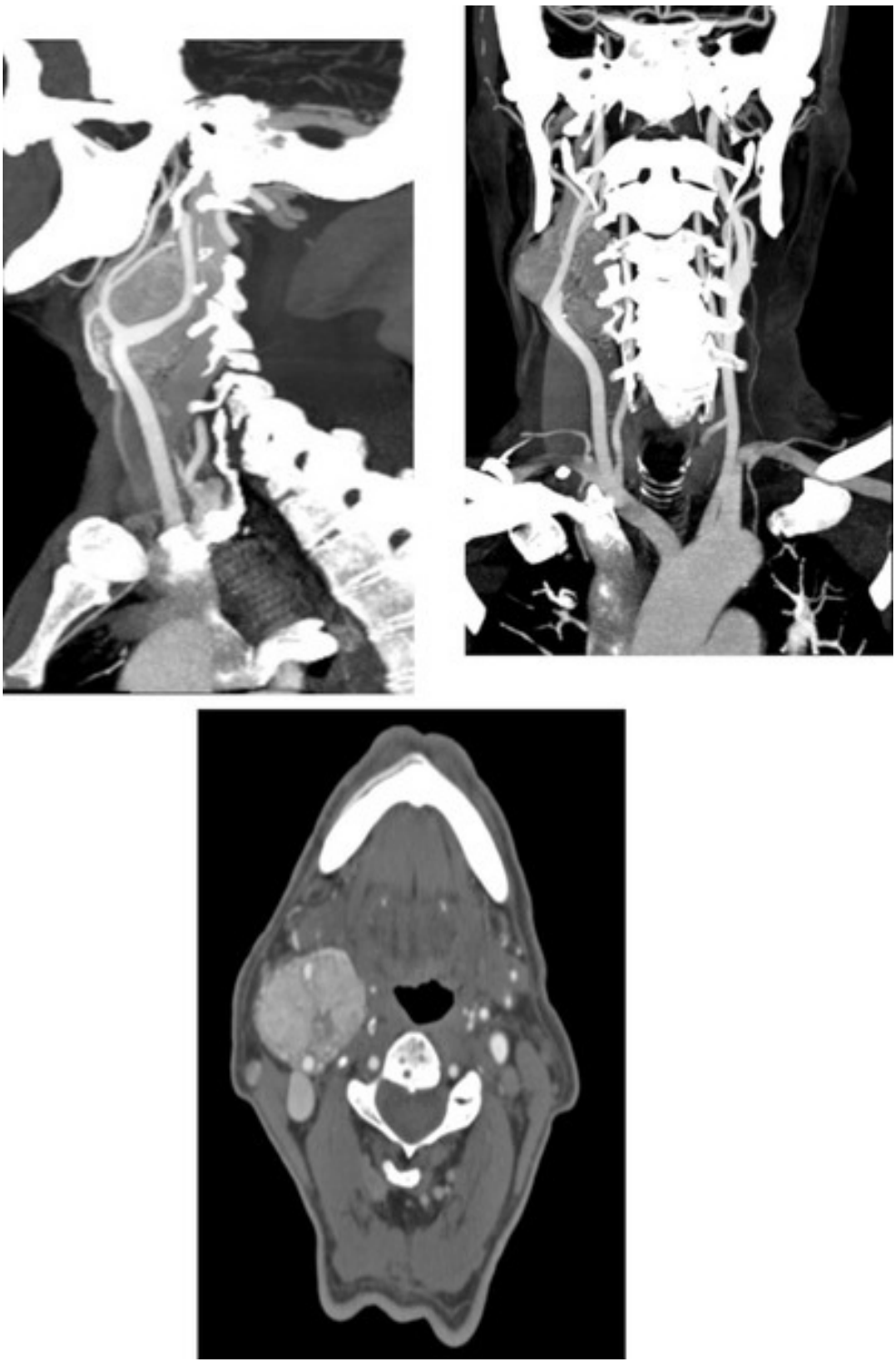

Figura 4: Angio TC das carótidas e vertebrais ilustrada com a técnica de reconstrução em MIP (Maximum Intensity Projection), no plano sagital (em A) e no plano coronal (em B), evidenciando volumosa formação expansiva hiper vascular, com área central hipocaptante, destacando-se neovascularização periférica, localizada na bifurcação carotídea direita, medindo cerca de 5,0 x 3,4 x 4,6 cm (CC x AP x LL). A imagem axial (C) demonstra que a lesão envolve as artérias carótidas interna e externa em toda a circunferência delas (Classificação de Shamblin tipo III), sem invadi-las.

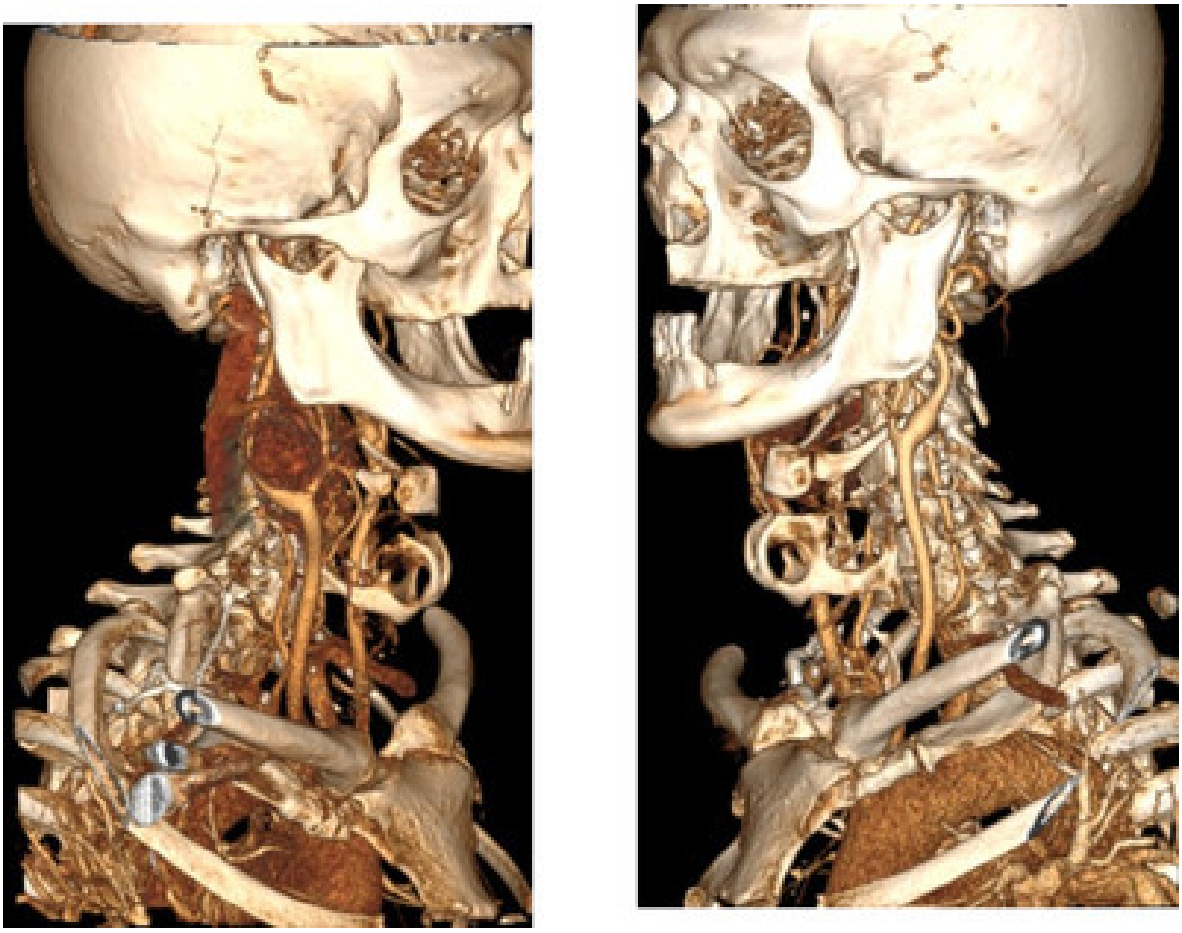

Figura 5: Angio TC das carótidas e vertebrais demonstrada através de reconstruções tridimensionais, com a técnica VR (Volume Rendering), nos planos sagitais, evidenciando a formação expansiva na bifurcação direita (A), onde se observa opacificação de estruturas venosas no interior da referida lesão, as quais determinam opacificação precoce da veia jugular interna direita, na fase arterial do estudo, demonstrando a presença de "shunts" arteriovenosos. Na bifurcação carotídea contralateral (B) não se observa opacificação venosa precoce.

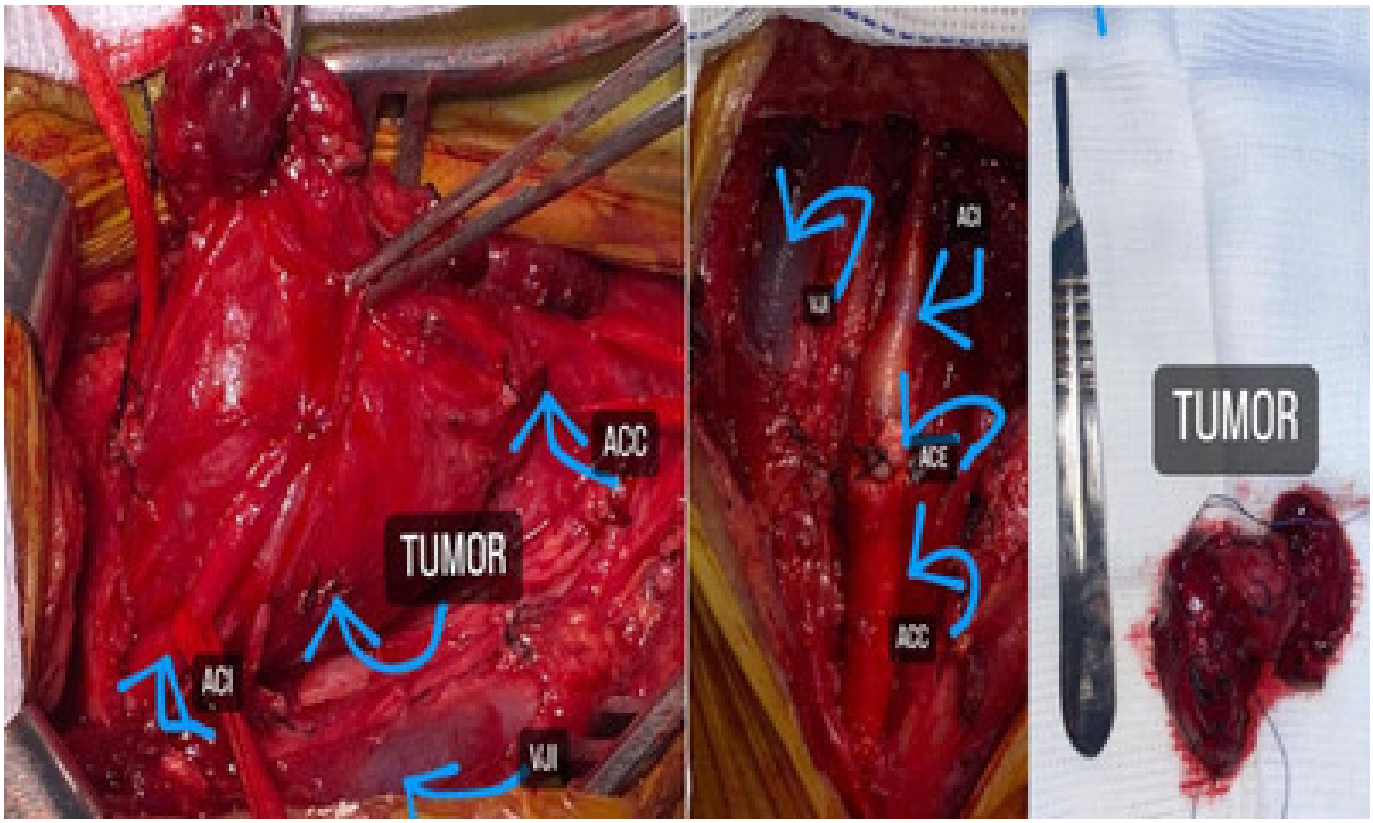

Figura 6: ACI = Artéria carótida interna; ACC = Artéria carótida comum; ACE = Artéria carótida externa; VJI = Veia jugular interna.