DRENAGEM VENOSA PULMONAR ANÔMALA PARCIAL: UMA RARA MALFORMAÇÃO CONGÊNITA

Tórax e Cardiovascular

DADOS DO CASO

Autores: Carolina Castioni - Hospital e Maternidade Celso Pierro - PUC Campinas;

Eduardo Alves Ferreira Martins - Hospital e Maternidade Celso Pierro - PUC Campinas;

Beatriz Bisetto de Andrade - Hospital e Maternidade Celso Pierro - PUC Campinas;

Autor correspondente: Carolina Castioni - Hospital e Maternidade Celso Pierro - PUC Campinas;

Palavras-chave: Veias Pulmonares, Circulação Pulmonar, Variação Anatômica, Veia Cava Superior e Veia Subclávia;

URL: https://brad.org.br/article/4274/pt-BR/drenagem-venosa-pulmonar-anomala-parcial--uma-rara-malformacao-congenita-

DOI: 10.5935/2965-1980.2022v1n4a6;

RESUMO

Drenagem venosa pulmonar anômala (DVPA) é um raro defeito cardíaco caracterizado pela falha na fusão do sistema venoso pulmonar com o átrio esquerdo. Sua prevalência encontra-se entre 0,1% e 0,7% na população e representa menos de 1% dos defeitos cardíacos congênitos. Pode ser classificada em total (DVPAT), quando envolvem todas as quatro veias pulmonares, ou parcial (DVPAP), quando uma a três veias pulmonares drenam para o átrio direito, direta ou indiretamente através de uma veia sistêmica.

HISTÓRICO CLÍNICO

Mulher de 40 anos, assintomática do ponto de vista cardiopulmonar, referenciada para realização de tomografia computadorizada de tórax e abdome para estadiamento oncológico de neoplasia de mama em tratamento quimioterápico. Portadora de hipertensão arterial sistêmica em uso irregular de medicação. Tem como antecedente pessoal um acidente vascular encefálico hemorrágico em 2018 e durante a internação realizou, entre outros exames, ecocardiograma transesofágico que evidenciou patência do forame oval (defeito do septo interatrial) e moderada hipertrofia concêntrica do ventrículo esquerdo.

ACHADOS RADIOLÓGICOS

Tomografia de tórax com contraste evidenciou a drenagem da veia pulmonar superior esquerda para uma veia anômala vertical [Figura 3-4-5], que tangencia o mediastino e o arco aórtico lateralmente [Figura 1] e drena na veia braquicefálica esquerda (veia inominada) [Figura 2-6], que por sua vez é tributária da veia cava superior e drena para o átrio direito [Figura 5].

DISCUSSÃO

Existem quatro tipos anatômicos de drenagem segundo a classificação de Darling, Rothney e Craig: Supracardíaco via uma veia vertical drenando na veia braquicefálica (ou veia inominada); cardíaco drenando no átrio direito ou no seio coronário; Infracardíaco via uma veia vertical para a veia porta ou cava inferior; misto quando há combinação de dois ou mais tipos [1]. A DVPAP geralmente ocorre no pulmão direito, com apenas 10% das veias pulmonares anômalas originadas do pulmão esquerdo e predominando lobo superior [2-3]. A concomitância entre a DVPAP e defeito do septo atrial é bem estabelecida, ocorrendo em 80-90% dos casos, o que condiciona acentuado shunt esquerdo-direito quando ambos os defeitos coexistem [4]. A grande variabilidade de formas anatômicas reflete em diferentes apresentações clínicas. Geralmente são quadros estáveis com fluxos pulmonar e sistêmico balanceados. Porém o paciente está predisposto a sobrecarga de volume no lado direito. Isso levará a sintomas como fadiga, dispnéia, intolerância ao exercício e palpitações [2-3].

LISTA DE DIFERENCIAIS

• Veia cava superior esquerda persistente;

• Veia braquiocefálica esquerda anômala;
• Drenagem venosa pulmonar anômala total.

DIAGNÓSTICO

Drenagem venosa pulmonar anômala do lobo superior esquerdo.

APRENDIZADO

Devido à raridade dessa condição há uma escassez de literatura, dificultando não só o diagnóstico, mas também o manejo e seguimento clínico, além de descrição de técnicas operatórias quando se faz necessária a correção cirúrgica.

REFERÊNCIAS

1. Kimura LY, Fernandes GSS, Nobrega KTM, et al. Angiotomografia com múltiplos detectores no diagnóstico de drenagem venosa pulmonar anômala: experiência inicial. Radiol Bras. 2010; 43:347-353.
2. ElBardissi AW, Dearani JA, Suri RM, Danielson GK. Left-sided partial anomalous pulmonary venous connections. Ann Thorac Surg. 2008;85: 1007–1014.
3. Haramati LB, Moche IE, Rivera VT, et al. Computed tomography of partial anomalous pulmonary venous connection in adults. J Comput Assist Tomogr. 2003; 27:743–749.
4. Nath R, Murphy W, Aronson B. Rare case of left upper lobe partial anomalous pulmonar venous connection. J Radiol Case Rep 2013; 7:9–14.

IMAGENS

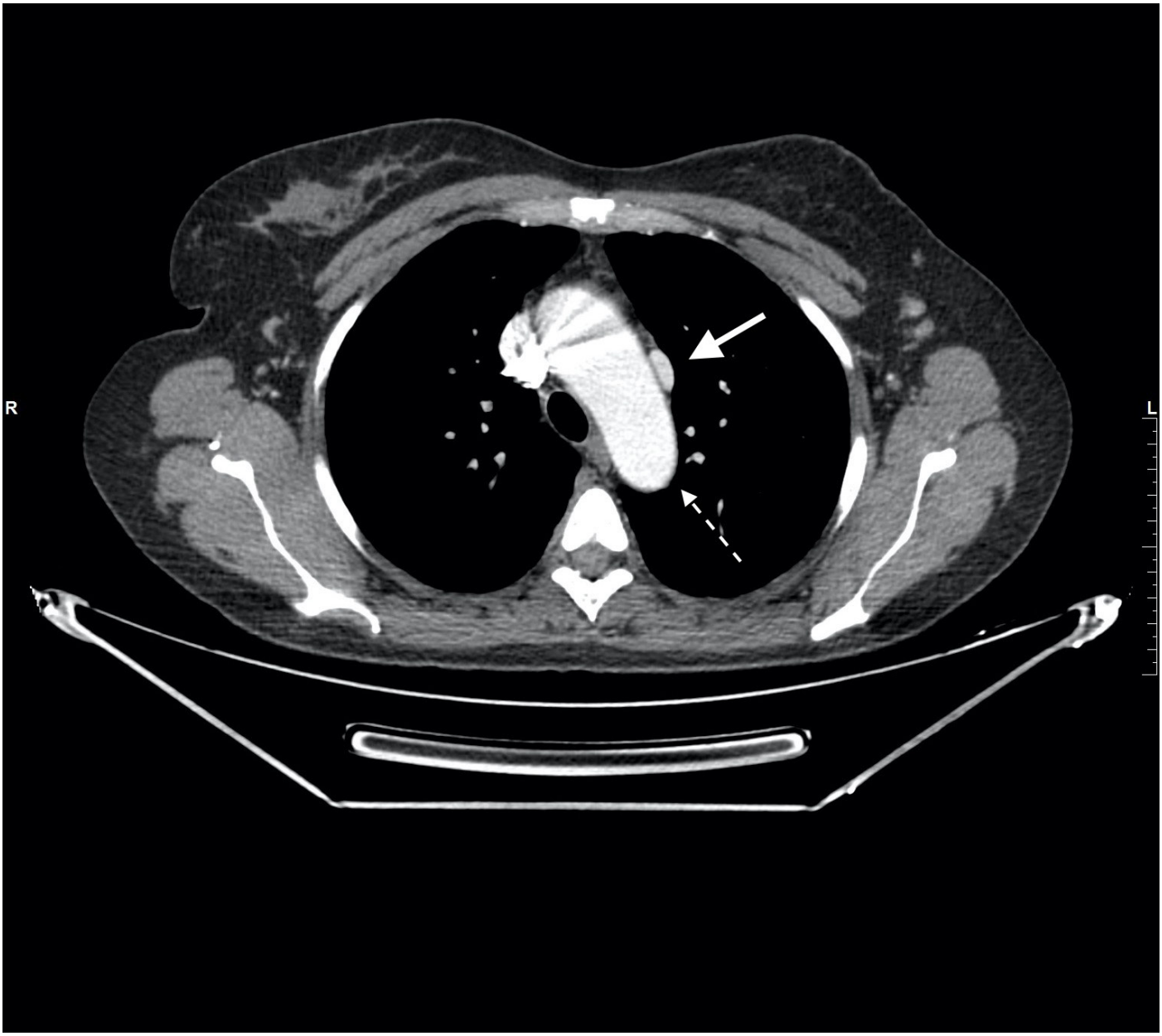

Figura 1: TC multislice do tórax com contraste (corte axial) - Apresenta veia anômala vertical (seta) e a sua relação com o arco aórtico (seta tracejada).

Figura 2: TC multislice do tórax com contraste (corte axial) - Apresenta veia anômala vertical drenando para a veia braquicefálica esquerda (veia inominada) (seta) e para a veia cava superior (seta tracejada).

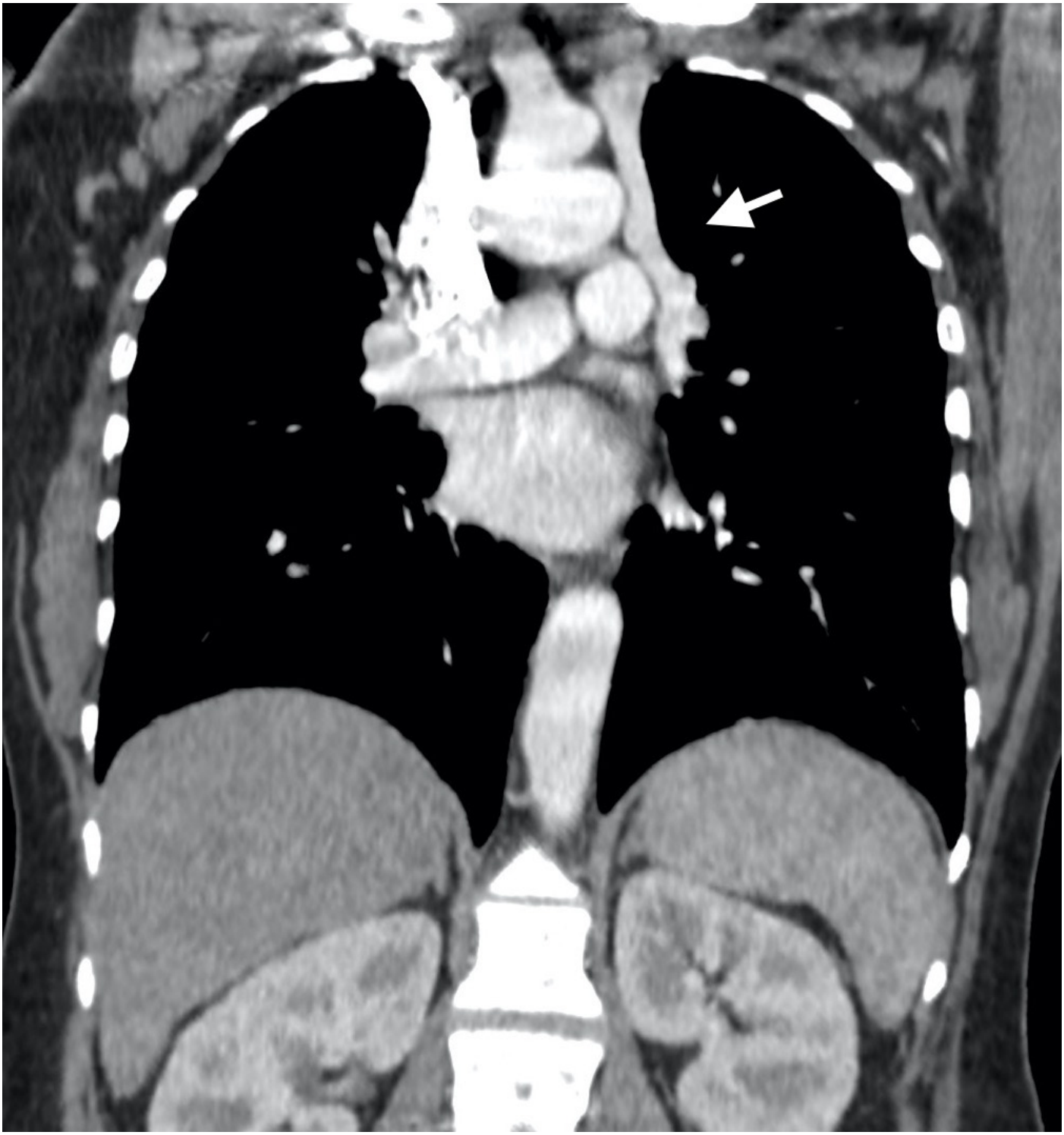

Figura 3: TC multislice do tórax com contraste (reformatação no eixo coronal verdadeiro) – Veia pulmonar superior esquerda drenando para uma veia anômala vertical (seta).

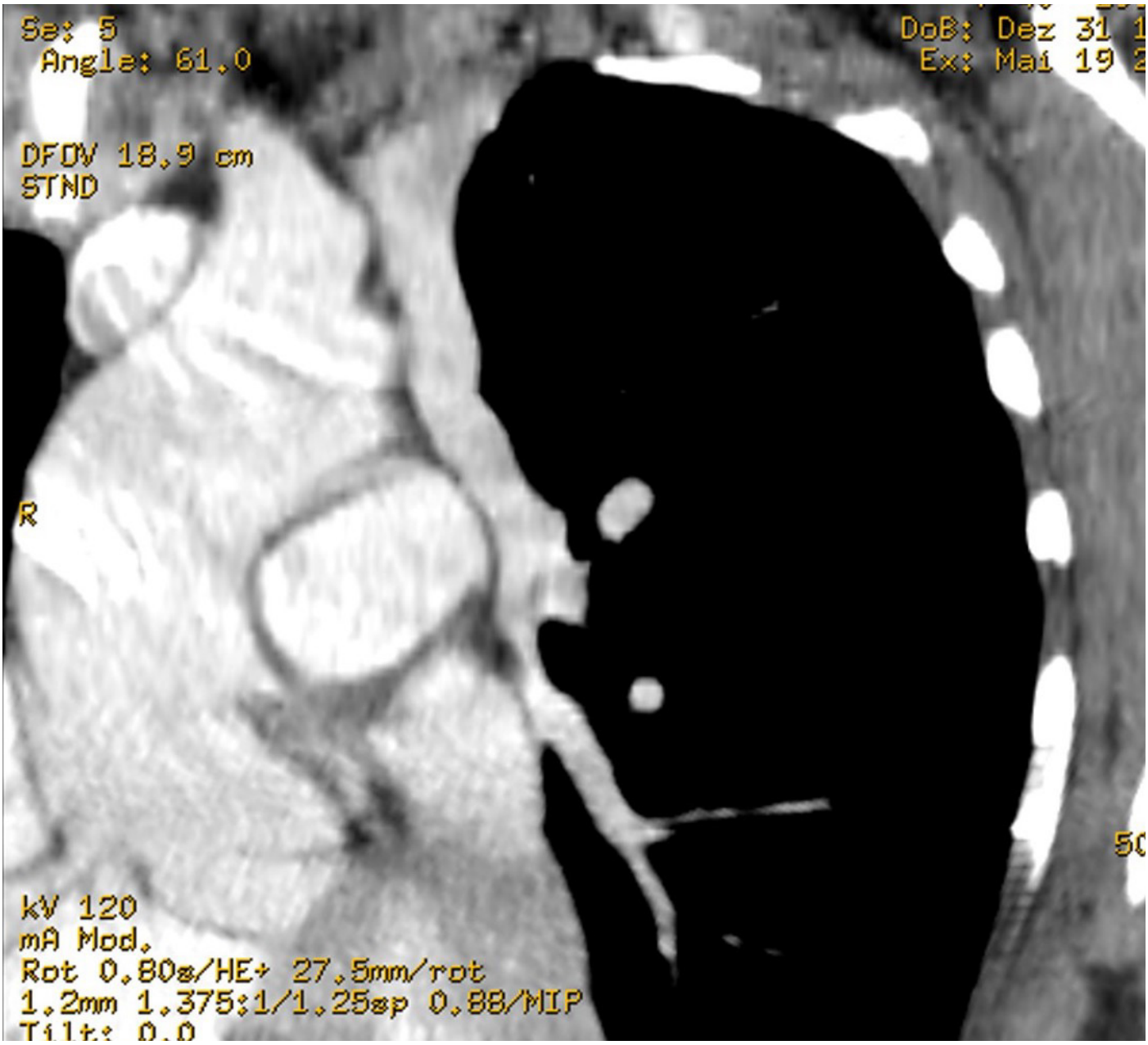

Figura 4: TC multislice do tórax com contraste (reformatação coronal angulada MIP) – Veia pulmonar superior esquerda drenando para uma veia anômala vertical.

Figura 5: TC multislice do tórax com contraste (reformatação 3D ilustrativa em cores) – Veia pulmonar superior esquerda (seta) drenando para uma veia anômala vertical.

Figura 6: TC multislice do tórax com contraste (reformatação sagital angulada em projeção MIP) - Apresenta veia anômala vertical drenando para a veia braquicefálica esquerda (veia inominada) (seta).