Caso #344

DOENÇA DE LEGG CALVÉ PERTHES: UM RELATO DE CASO

Radiologia Pediátrica , Sistema Musculoesquelético

Dados do Caso

Data submissão: 26/03/2022

Data publicação: 19/03/2023

Seção : Selecionado

Tipo de Caso : Tipo Caso 1

Autor: ROBERTO MONTEIRO BASTOS - CONJUNTO HOSPITALAR DO MANDAQUI - CENTRO DE ESTUDOS
INGO GUEDES LUNGDREN MAIA - CONJUNTO HOSPITALAR DO MANDAQUI - CENTRO DE ESTUDOS
EDUARDO GOMES DE MENEZES JUNIOR - CONJUNTO HOSPITALAR DO MANDAQUI - CENTRO DE ESTUDOS
BEATRIZ BRANDAO SAREM - CONJUNTO HOSPITALAR DO MANDAQUI - CENTRO DE ESTUDOS

Autor correspondente: -

Dados do paciente : Feminino , 9 anos

Palavras-Chave : Doença de Legg-Calve-Perthes, Lesões do Quadril, Pediatria, Necrose da Cabeça do Fêmur

URL: http://bradcasesold.brad.org.br/pt/Cases/CaseDetails/344

Link do Abstract no PUBMED:

DOI : Ahead of DOI

Resumo

A doença de Legg-Calvé-Perthes consiste na necrose óssea da epífise femoral proximal por interrupção do suprimento sanguíneo. É autolimitada e de etiologia desconhecida. Acomete a população pediátrica, entre 4-10 anos de idade. Geralmente é unilateral e acomete mais o sexo masculino. As manifestações clínicas incluem dor, claudicação e diminuição da amplitude articular. A radiografia mostra achatamento da cabeça femoral, com superfície eslcerótica, irregularidade metafisária e colo e encurtado.

Histórico Clínico

Paciente do sexo feminino de 9 anos, com queixa de dor no quadril direito, que irradiava para o joelho e face anterior da coxa, bem como claudicação há 1 mês. Realizou consulta com ortopedista que, no exame físico, constatou encurtamento do membro inferior direito, associado à limitação da abdução e rotação interna do quadril. O médico assistente optou por prosseguir a investigação com escanometria e radiografia do quadril. Foi realizada medida direta do comprimento dos membros inferiores desde cabeças femorais até tíbias distais, sendo 1,5 cm menor o direito em relação ao contralateral neste estudo. Além disso, constatou-se uma deformidade em fêmur proximal à direita, caracterizada por achatamento da cabeça femoral, com esclerose da superfície óssea, com alguns fragmentos adjacentes. Além disso, havia encurtamento do colo femoral e superfície metafisária irregular. Com estes achados, foi levantada a hipótese de doença de Legg-Calvé-Perthes. Foi solicitado, então, tomografia computadorizada e ressonância magnética do quadril para melhor definição do grau de acometimento da doença. A tomografia identificou irregularidade dos contornos e alterações morfológicas da epífise femoral, notadamente, no seu aspecto centro-anterior, com áreas de descontinuidade e esclerose, de aspecto sequelar. Havia, também, irregularidade e esclerose óssea na região metafisária do fêmur, com alargamento do colo femoral (coxa magna) e pequeno derrame articular. Na ressonância magnética foram constatados os mesmos achados da tomografia, destacando-se a irregularidade e alteração de sinal da medular óssea na região metafisária. Diante dos achados de imagem supradescritos, e dos sintomas da paciente em questão, foi estabelecido o diagnóstico como alterações sequelares decorrentes da doença de Legg-Calvé-Perthes.

Achados Radiológicos

Na escanometria dos membros inferiores, foi realizada medida direta do comprimento dos membros inferiores desde cabeças femorais até tíbias distais, sendo 1,5 cm menor o direito em relação ao contralateral neste estudo. Constatou-se deformidade em fêmur proximal à direita. A tomografia computadorizada do quadril direito mostrou irregularidade dos contornos e alterações morfológicas da epífise femoral notadamente no seu aspecto centro-anterior com áreas de descontinuidade e esclerose, de aspecto sequelar. Há também irregularidade e esclerose óssea na região metafisária do fêmur. Alargamento do colo femoral (coxa magna) e pequeno derrame articular associado. A ressonância magnética corroborou com os achados da tomografia, evidenciando a alteração morfológica sequelar do fêmur proximal direito, caracterizada por irregularidade dos contornos e redução das dimensões da epífise femoral notadamente no seu aspecto centro-anterior onde há irregularidade e alteração de sinal da medular óssea na região metafisária. Redução das dimensões e alargamento do colo femoral e da cobertura acetabular. Traço de hipersinal no interior da porção ânterossuperior do lábio acetabular, sugerindo lesão, estendendo-se por 1,1 cm. Discreta redução assimétrica do espaço articular do quadril, com pequeno derrame articular associado.

Discussão

A doença de Legg-Calvé-Perthes consiste na necrose avascular da epífise femoral de crescimento, que resulta em deformidade progressiva e deslocamento para fora da cabeça femoral (1,2). É autolimitada e de etiologia desconhecida. Acomete a população pediátrica, entre 4-10 anos de idade. Geralmente é unilateral e acomete mais o sexo masculino (3). As manifestações clínicas incluem dor, claudicação e diminuição da amplitude articular. Pode irradiar para joelho e face anterior da coxa devido à compressão do nervo obturatório (4). A radiografia e a tomografia computadorizada mostram achatamento da cabeça femoral, com superfície esclerótica, por vezes com fragmentos ósseos adjacentes. O colo femoral pode

apresentar-se encurtado, levando à assimetria dos membros inferiores, que poderá ser constatada na escanometria. A ressonância magnética evidencia alteração de sinal na cabeça femoral, podendo até preceder as alterações radiográficas, com uma borda serpingiforme que delineia a região avascular. A área necrótica pode apresentar-se com sinal de tecido adiposo e/ou fibroso (6). Como exposto acima, constata-se que o caso apresentado em questão se trata de uma manifestação clássica da doença de Legg-Calvé-Perthes. Por ser uma doença pouco frequente, é fundamental que o médico radiologista e ortopedista reconheçam os principais achados de imagem e manifestações clínicas desta patologia, para que seja conduzida da forma mais adequada e diferencie de outros eventuais diagnósticos diferenciais.

Lista de Diferenciais

- Epifisiólise do quadril
- Displasia do desenvolvimento do quadril
- Artrite séptica do quadril
- Escorregamento Epifisário Proximal do Fêmur

Diagnóstico

- Doença de Legg-Calvé-Perthes

Aprendizado

A doença de Legg-Calvé-Perthes é uma patologia pouco comum na prática clínica. Logo, é fundamental a descrição de casos como este na literatura, em que a doença é se apresenta de forma clássica, com as manifestações clínicas e radiológicas bem evidentes. Destaca-se a importância do domínio dos métodos de imagem para diagnostica esta patologia em questão, em que foi fundamental para estabelecer a hipótese diagnóstica mais plausível.

Referências

- 1. Stulberg SD, Cooperman DR, Wallensten R. The natural history of Legg-Calvé-Perthes disease. The Journal of Bone and Joint Surgery American Volume [Internet]. 1981;63(7):1095–108. Available from: https://pubmed.ncbi.nlm.nih.gov/7276045/
- 2. Rush BH, Bramson RT, Ogden JA. Legg-Calvé-Perthes disease: detection of cartilaginous and synovial change with MR imaging. Radiology [Internet]. 1988 May 1 [cited 2022 Mar 26];167(2):473–6. Available from: https://pubmed.ncbi.nlm.nih.gov/3357958/
- 3. Jaramillo D, Kasser JR, Villegas-Medina OL, Gaary E, Zurakowski D. Cartilaginous abnormalities and growth disturbances in Legg-Calvé-Perthes disease: evaluation with MR imaging. Radiology [Internet]. 1995 Dec 1 [cited 2022 Mar 26];197(3):767–73. Available from: https://pubmed.ncbi.nlm.nih.gov/7480754/
- 4. Podeszwa DA, DeLaRocha A. Clinical and radiographic analysis of Perthes deformity in the adolescent and young adult. Journal of Pediatric Orthopedics [Internet]. 2013 Jul 1 [cited 2022 Mar 26];33 Suppl 1:S56-61. Available from: https://pubmed.ncbi.nlm.nih.gov/23764794/

- 5. Maranho DAC, Nogueira-Barbosa MH, Zamarioli A, Volpon JB. MRI abnormalities of the acetabular labrum and articular cartilage are common in healed Legg-Calvé-Perthes disease with residual deformities of the hip. The Journal of Bone and Joint Surgery American Volume [Internet]. 2013 Feb 6 [cited 2022 Mar 26];95(3):256–65. Available from: https://pubmed.ncbi.nlm.nih.gov/23389789/
- 6. Divi SN, Bielski RJ. Legg-Calvé-Perthes Disease. Pediatric Annals [Internet]. 2016 Apr 1 [cited 2021 May 11];45(4):e144-149. Available from: https://pubmed.ncbi.nlm.nih.gov/27064472/

Imagens

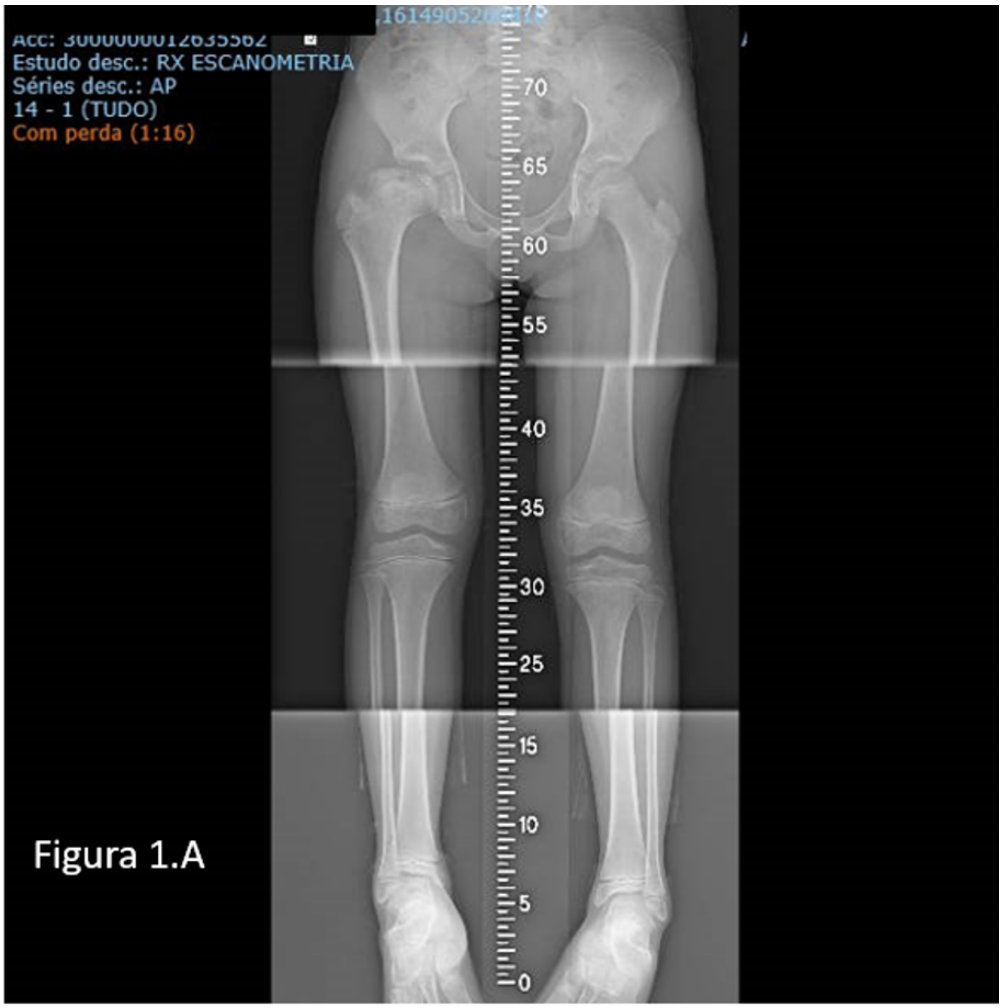

Figura 1.A: Realizada medida direta do comprimento dos membros inferiores desde cabeças femorais até tíbias distais, sendo 1,5 cm menor o lado direito em relação ao contralateral neste estudo.

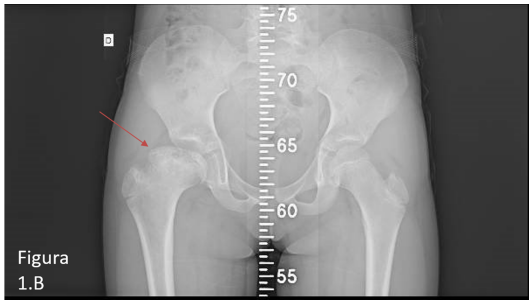

Figura 1.B: Deformidade em fêmur proximal à direita.

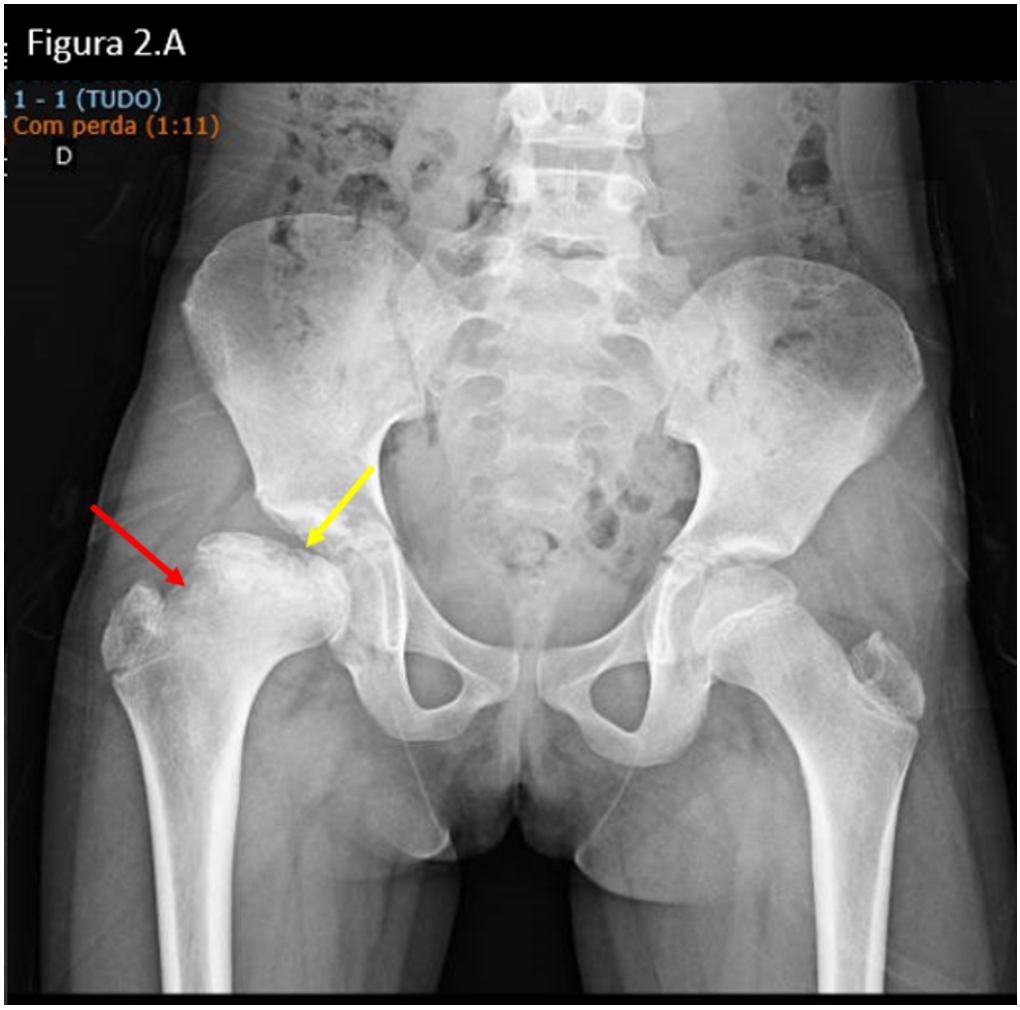

Figura 2.A: A seta vermelha mostra o colo femoral mais encurtado em relação ao contralateral (coxa magna). Observa-se, na seta amarela, esclerose e achatamento da cabeça femoral.

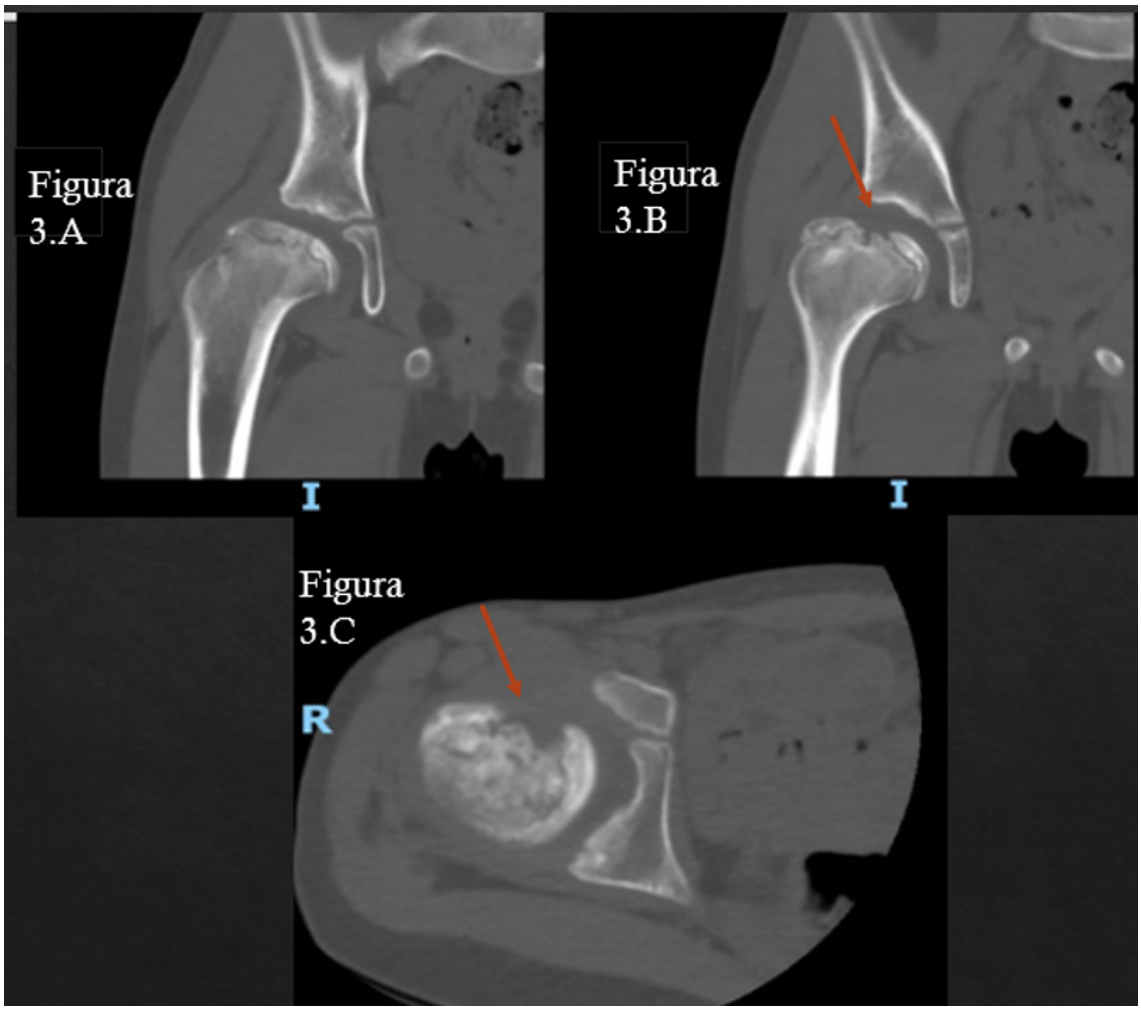

Figura 3.A: Corte coronal da tomografia corroborando com os achados radiográficos descritos na figura 2.A. Figura 3.B e 3.C: Corte coronal e axial, respectivamente, evidenciando irregularidades da superfície óssea, com áreas de descontinuidade e esclerose, de aspecto sequelar (setas vermelhas).

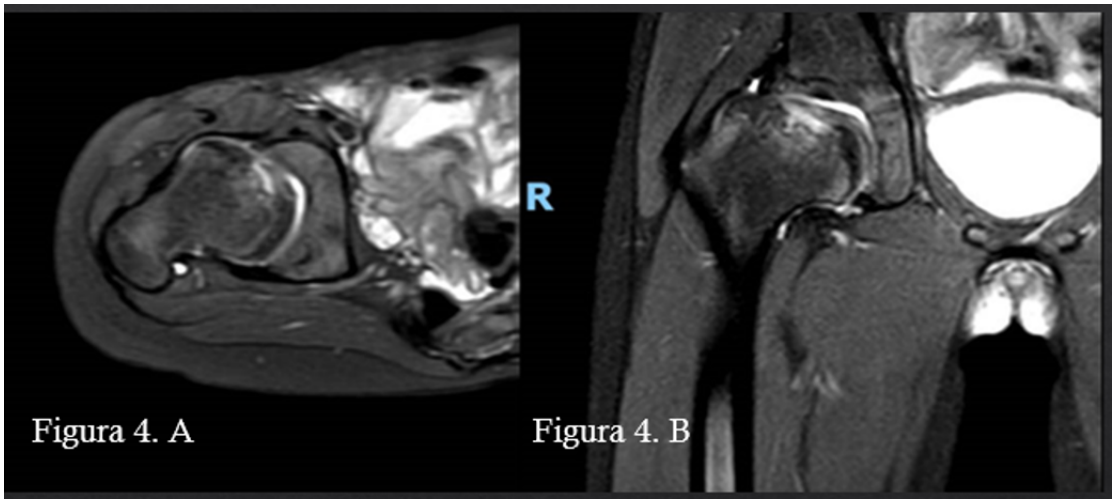

Figuras 4.A e 4.B: Corte coronal e axial da ressonância magnética em ponderação T2, evidencia alteração morfológica sequelar do fêmur proximal direito, caracterizada por irregularidade dos contornos e redução das dimensões da epífise femoral, notadamente no seu aspecto centro-anterior onde há irregularidade e alteração de sinal da medular óssea na região metafisária.

Vídeos

Nenhum resultado econtrado