# Caso #296

# DESLOCAMENTOS DA CADEIA OSSICULAR: UM DIAGNÓSTICO FREQUENTEMENTE ESQUECIDO NO CONTEXTO DE TRAUMA

**Cabeça e Pescoço , Emergência**

## Dados do Caso


**Data submissão**: 22/05/2021

**Data publicação**: 02/02/2022

**Seção** : Ensino

**Tipo de Caso** : Tipo Caso 1



**Autor**: Camila Tavares Joau e Silva - UNIVERSIDADE FEDERAL DE SÃO PAULO - UNIFESP - ESCOLA PAULISTA DE MEDICINA

**Autor correspondente**: LUCAS TEIXEIRA DINIZ - UNIVERSIDADE FEDERAL DE SÃO PAULO - UNIFESP - ESCOLA PAULISTA DE MEDICINA
Email: lucasteixeiradiniz@gmail.com


**Dados do paciente** : Masculino , 27 anos


**Palavras-Chave** : Traumatismos Craniocerebrais, Osso Temporal, Orelha Média, Ossículos da Orelha

**URL**: http://bradcasesold.brad.org.br/pt/Cases/CaseDetails/296

**Link do Abstract no PUBMED**:

**DOI** : Ahead of DOI


## Resumo


A perda auditiva é uma complicação comum do trauma dos ossos temporais e frequentemente é negligenciada em um primeiro momento pela concomitância de lesões traumáticas mais urgentes. Inúmeras causas podem ser responsáveis pela surdez pós-traumática e uma delas é o deslocamento da cadeia ossicular. Apresentamos um caso de subluxação incudomaleolar, um dos tipos de deslocamento envolvendo a cadeia ossicular, de forma a ilustrar este diagnóstico frequentemente esquecido no contexto de trauma.


## Histórico Clínico

Paciente vítima de acidente automobilísitico, com traumatismo crânioencefálico direto e perda

de consciência na cena. Admitido estável clinicamente, com 15 pontos pela Escala de Coma de Glasgow, sendo constatado fratura complexa do membro inferior direito e otorragia também à direita ao exame físico inicial. O exame de tomografia computadorizada (TC) de crânio inicial evidenciou uma fratura longitudinal do osso temporal direito e após as condutas prioritárias durante a internação, foi realizada complementação com TC de alta resolução dos ossos temporais na qual foi constatada subluxação incudomaleolar ipsilateral à fratura.

## Achados Radiológicos

A TC de alta resolução dos ossos temporais evidenciou fratura longitudinal do osso temporal direito (figura 1), atingindo o ápice petroso, sem extensão para a cápsula ótica e sem desalinhamento significativo dos fragmentos ósseos. O traço de fratura estendia-se para a parede óssea anterior do conduto auditivo externo direito, com focos gasosos na fossa mandibular (figura 2). Foi constatado um alargamento do espaço articular incudomaleolar à direita (figuras 3), contrastando com o contato extremamente próximo que estes dois ossículos devem normalmente apresentar e que era observado no lado esquerdo do mesmo paciente (figura 4). O deslocamento articular visualizado no plano coronal configura o sinal do "coração partido" (figura 5). Observava-se ainda conteúdo de natureza hemática preenchendo o conduto auditivo externo direito, as células mastoideas e algumas regiões da cavidade timpânica (epitímpano e mesotímpano), por vezes formando nível líquido, com obliteração dos nichos das janelas oval e redonda (figura 6).

## Discussão

Deslocamentos da cadeia ossicular são uma complicação relativamente frequente no trauma do osso temporal que podem resultar em perda auditiva pós-traumática, enquanto fraturas da cadeia ossicular são uma complicação rara [1]. Sob o ponto de vista clínico, o diagnóstico deve ser considerado quando há perda auditiva do tipo condutiva (superior a 30 dB) persistente após o trauma, mesmo após resolução de eventual hemotímpano e de restauração da integridade da membrana timpânica [2]. Os deslocamentos da cadeia ossicular podem ser divididos em cinco tipos: incudomaleolar, incudoestapedial, estapediovestibular, deslocamento isolado da bigorna e deslocamento do complexo maleoincudal [1]. O diagnóstico é estabelecido pela tomografia computadorizada de alta resolução e com cortes finos dos ossos temporais, sendo benéfico a incorporação de reconstruções 3D da cadeia ossicular para auxiliar na classificação do subtipo de deslocamento [1]. O deslocamento incudomaleolar é um dos tipos mais comuns, junto com o deslocamento incudoestapedial, sendo frequentemente associado a fraturas longitudinais do osso temporal, como ilustrado no caso apresentado [2]. O grau de separação articular pode ser variável (luxação/subluxação) e é caracterizado pela perda do contato extremamente próximo que a cabeça do martelo e a face articular da bigorna estabelecem normalmente, sendo extremamente útil a comparação com a cadeia ossicular contralateral. O radiologista assume papel fundamental no diagnóstico desta condição, sobretudo no contexto de trauma do osso temporal, devendo estar familiarizado com a anatomia normal da cadeia ossicular.

## Lista de Diferenciais

- Luxação incudoestapedial
- Fratura óssea da cadeia ossicular

## Diagnóstico

- Subluxação incudomaleolar (deslocamento da cadeia ossicular).

## Aprendizado

Os deslocamentos da cadeia ossicular são uma causa importante de surdez pós-traumática e o médico radiologista tem papel fundamental no seu diagnóstico. Desta forma, conhecer os achados radiológicos associados a esta condição, como o sinal do "coração partido" ilustrado acima, são importantes para a prática do radiologista no contexto de trauma.

## Referências


- 1. Meriot P, Veillon F, Garcia JF, Nonent M, Jezequel J, Bourjat P et al. CT appearances of ossicular injuries. Radiographics; 1997 Nov-Dez; 17(6):1445-54.
- 2. Yetiser S, Hidir Y, Birkent H, Satar B, Durmaz A. Traumatic ossicular dislocations: etiology and management. American Journal of Otolaryngology, 2008 Jan–Feb; Pg 31-3


## Imagens

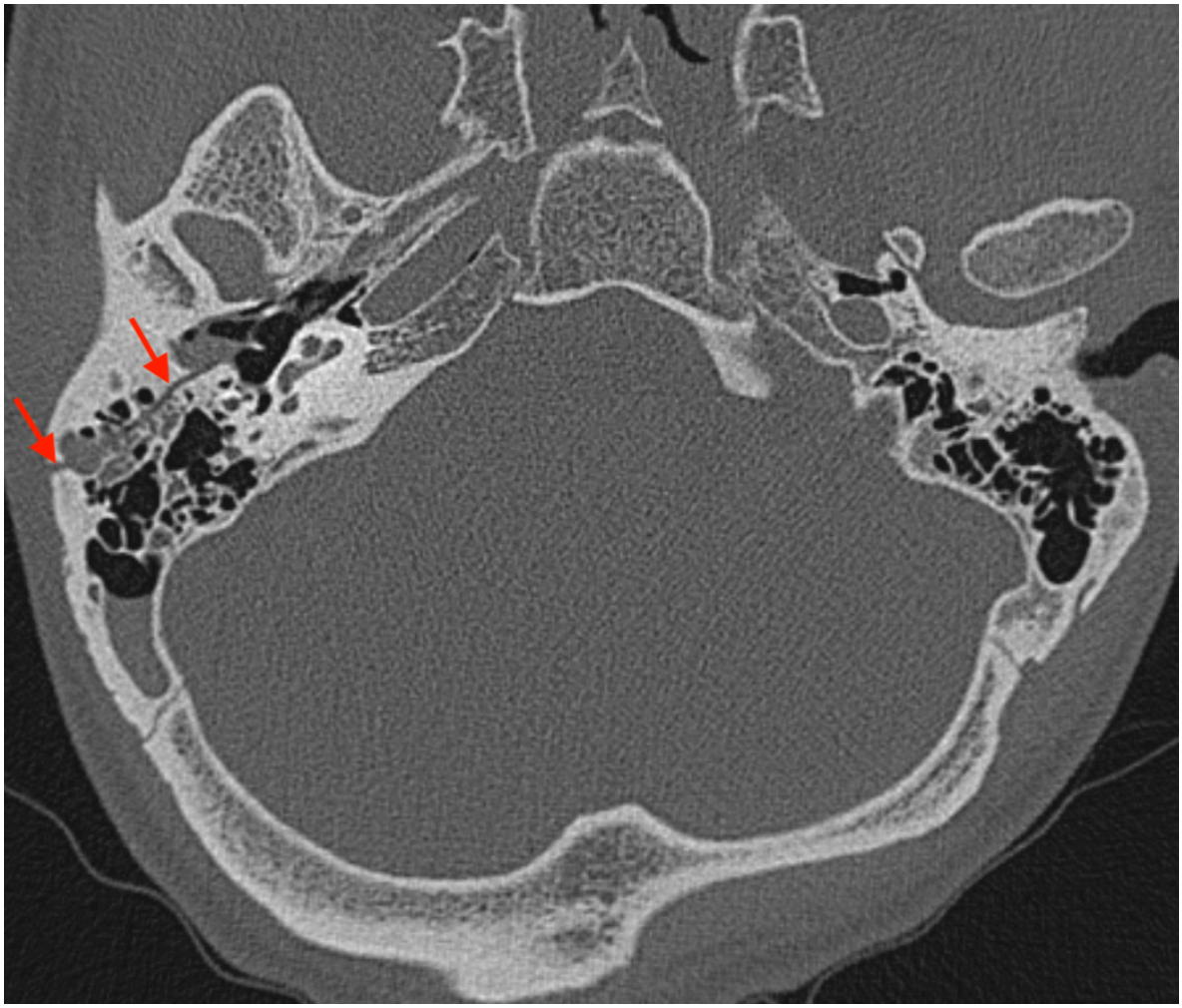

Figura 1: TC com técnica de alta resolução dos ossos temporais no plano axial evidencia fratura longitudinal do osso temporal direito (setas vermelhas).

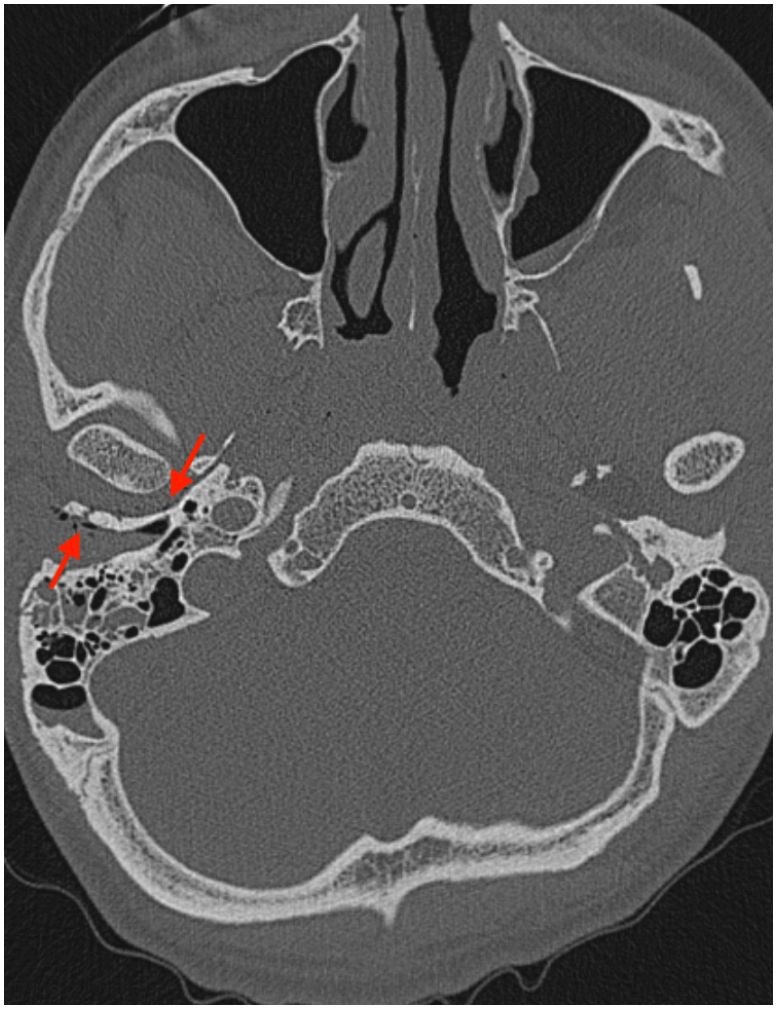

Figura 2: TC com técnica de alta resolução dos ossos temporais no plano axial evidencia extensão do traço de fratura para a parede óssea anterior do conduto auditivo externo direito, com focos gasosos na fossa mandibular (setas vermelhas).

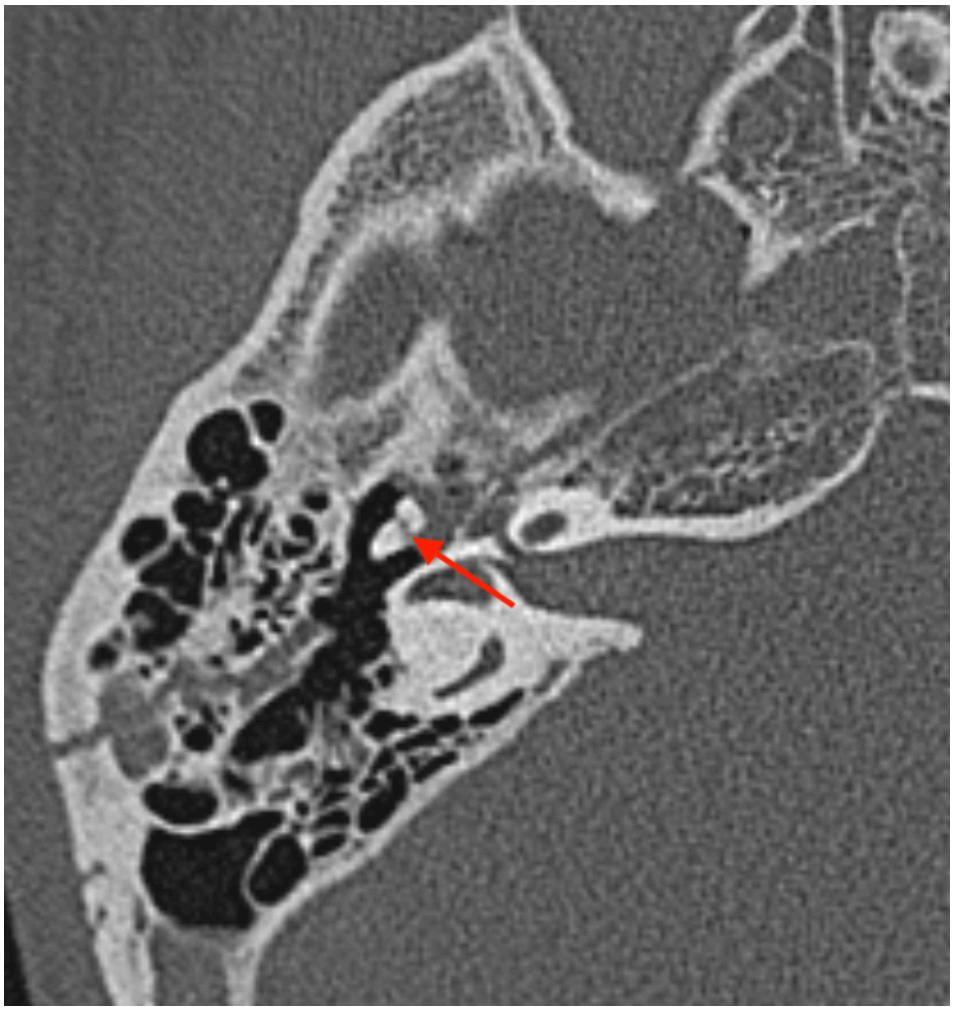

Figura 3: TC com técnica de alta resolução dos ossos temporais no plano axial mostrando um alargamento do espaço articular incudomaleolar à direita (seta vermelha), compatível com subluxação.

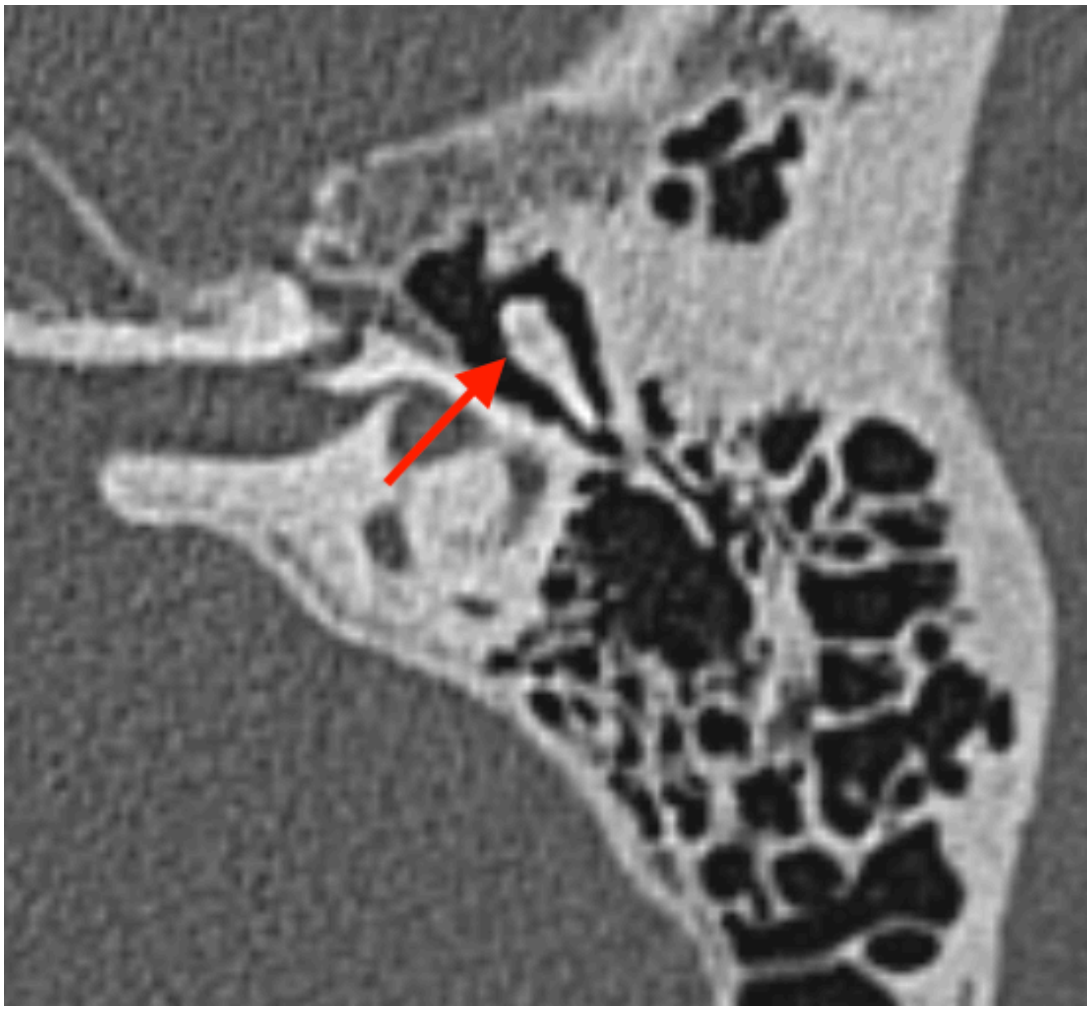

Figura 4: Comparação com o lado contralateral normal, também no plano axial, mostra o contato extremamente próximo que estes dois ossículos devem normalmente apresentar (seta vermelha).

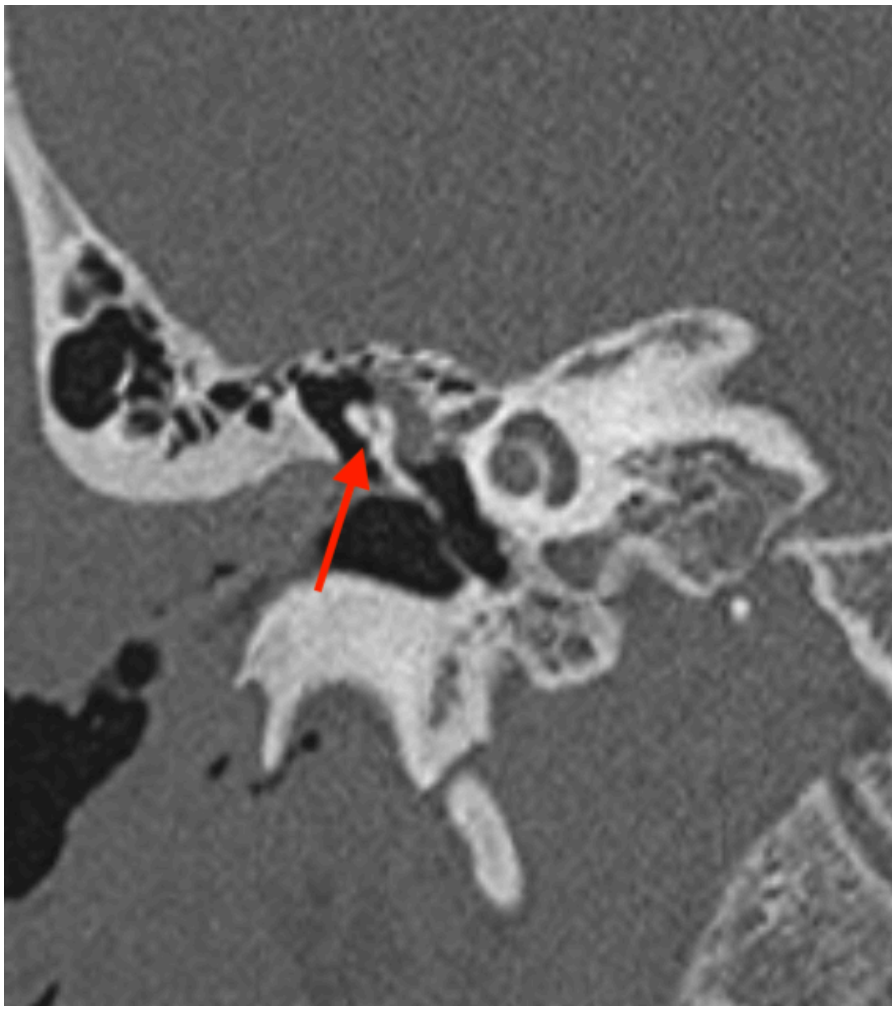

Figura 5: O deslocamento articular incudomaleolar visualizado no plano coronal configura o sinal do "coração partido" (seta vermelha).

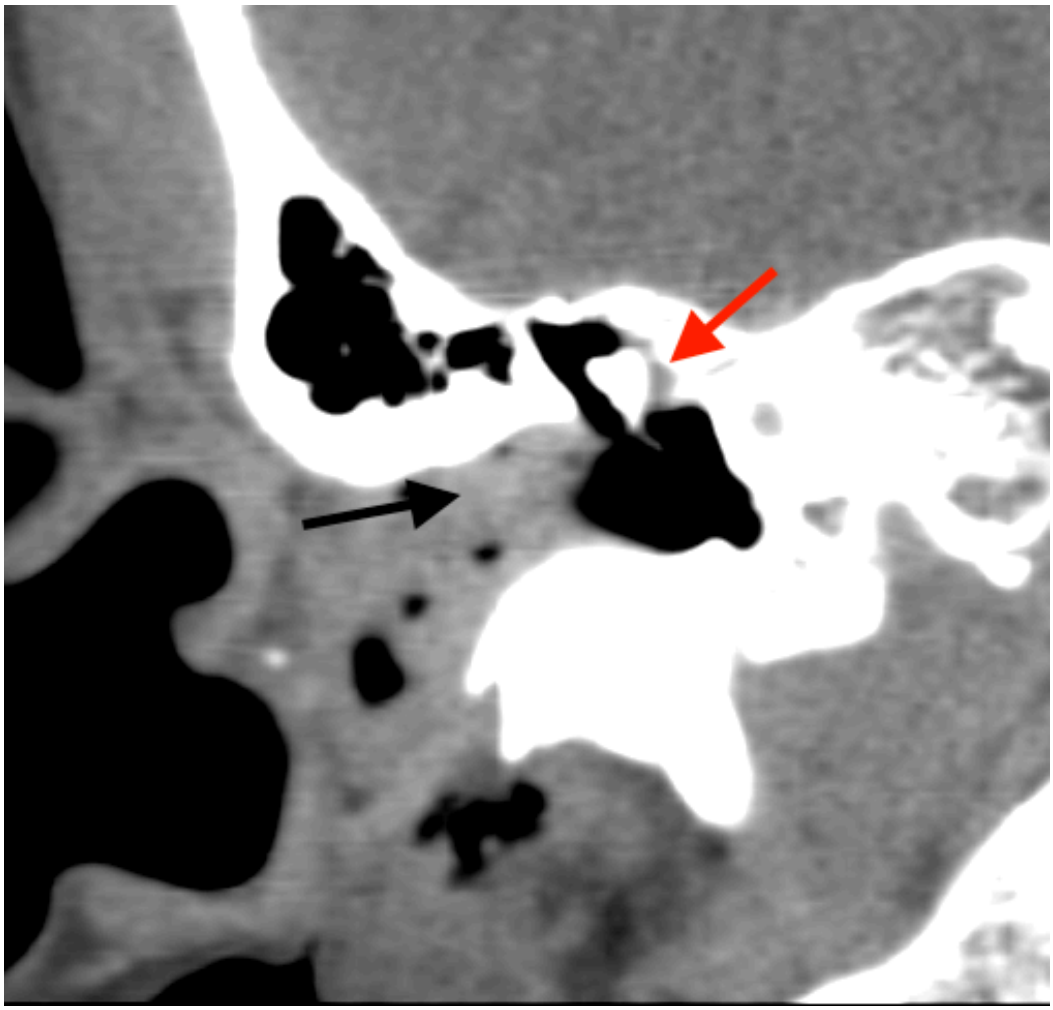

Figura 6: TC com técnica de alta resolução dos ossos temporais no plano coronal evidenciando conteúdo hemático no conduto auditivo externo (seta preta) e na cavidade timpânica (seta vermelha).

## Vídeos

Nenhum resultado econtrado