Caso #263

GESTAÇÃO ECTÓPICA NA CICATRIZ DA CESÁREA

Genital (Feminino)

Dados do Caso

Data submissão: 08/02/2021

Data publicação: 08/08/2021

Seção : Ensino

Tipo de Caso : Tipo Caso 1

Autor: Thiago Castro de Avilla - HOSPITAL GERAL DE CAXIAS DO SUL
Andressa Wiltgen - HOSPITAL GERAL DE CAXIAS DO SUL
Marina Michelon Menetrier - HOSPITAL GERAL DE CAXIAS DO SUL
João Paulo Dalazen de Souza - HOSPITAL GERAL DE CAXIAS DO SUL

Autor correspondente: Ana Paula Bavaresco - HOSPITAL GERAL DE CAXIAS DO SUL
Email: bavarescoanapaula@gmail.com

Dados do paciente : Feminino , 35 anos

Palavras-Chave : Gravidez Ectópica, Ultrassom, Cesárea

URL: http://bradcasesold.brad.org.br/pt/Cases/CaseDetails/263

Link do Abstract no PUBMED:

DOI : Ahead of DOI

Resumo

Relatamos um caso raro de gravidez ectópica na cicatriz de cesárea prévia, diagnosticado em ultrassom transvaginal em paciente com sangramento vaginal e dor pélvica no primeiro trimestre gestacional. Apresentaremos a história clínica, os achados de imagem e uma breve discussão sobre o caso clínico.

Histórico Clínico

Mulher, 35 anos, procura atendimento no centro obstétrico devido a queixa de sangramento vaginal de moderada quantidade, associado a cólicas em baixo ventre. Relatava data da última menstruação há cerca de 30 dias. Trazia b-HCG quantitativo de 2361 mIU/ml, realizado em

outro serviço há cerca de 10 dias. Paciente referia duas cesarianas prévias, negava histórico de aborto. Foi realizado ultrassom transvaginal, observando-se canal cervical vazio, com saco gestacional em região ístmica anterior (cicatriz de cesárea) (figura 1) , contendo embrião com cerca de 4 mm de comprimento cabeça - nádega, compatível com gestação ectópica de aproximadamente 6 semanas (figura 2). Além disso, observava-se vesícula vitelínica irregular, medindo 1,3 mm (figura 3) e batimentos cardioembrionários não detectáveis (figura 4). A cavidade uterina estava vazia e o endométrio media 5,7 mm (figura 5). A paciente foi medicada com metotrexato e acompanhada ambulatorialmente, evoluindo com negativação do b-HCG e resolução do quadro sem necessidade de tratamento cirúrgico.

Achados Radiológicos

Vídeo 1: Ultrassom transvaginal (USTV) evidenciando canal cervical vazio, com saco gestacional em região anterior do segmento uterino inferior, apresentando embrião com vesícula vitelínica adjacente. Pequena quantidade de líquido livre no fundo de saco posterior. Figura 1: USTV, saco gestacional (S), canal cervical vazio (C), pequena quantidade de líquido livre adjacente ao corpo uterino (L). Figura 2: USTV, embrião (CRL), comprimento cabeça-nádega de 4 mm, compatível com gestação de 6 semanas e 1 dia. Figura 3: USTV, vesícula vitelínica (A), medindo 1,3 mm. Figura 4: USTV, batimentos cardioembrionários não detectáveis no estudo. Figura 5: ultrassom pélvico, cavidade uterina vazia, endométrio com espessura de 5,7 mm (A).

Discussão

A gestação ectópica (GE) refere-se a implantação de um embrião fora do útero, representando importante causa de morbimortalidade materna, totalizando cerca de 31,9 mortes a cada 100.000 gravidez. A GE em cicatriz de cesárea é considerada a forma mais rara de GE e não está claramente correlacionada com o número de cesáreas anteriores. [1,2] A fisiopatologia da GE não é totalmente compreendida. Considera-se uma provável origem multifatorial, incluindo obstrução tubular anatômica e/ou funcional, comprometimento da motilidade tubular e disfunção ciliar, além de fatores quimiotáticos. Fatores de risco que podem estar envolvidos incluem histórico de manipulação cirúrgica uterina, cirurgia tubária e, principalmente, cesárea. [2,3] As queixas mais comuns da GE na cicatriz da cesárea são sangramento e dor abdominal; deve-se atentar que essas duas queixas quando muito intensas podem estar relacionadas à ruptura iminente. [4] O exame ultrassonográfico transvaginal geralmente é a primeira modalidade de imagem de escolha na vigência de b-HCG positivo em gestação inicial. Os achados ultrassonográficos na GE em cicatriz da cesárea incluem útero vazio com endométrio claramente visualizado; canal cervical vazio; saco gestacional implantado no segmento uterino ânteroinferior, região da cicatriz da incisão da cesárea; miométrio fino ou ausente entre o saco gestacional e a bexiga. [2,5] Nem sempre o diagnóstico ultrassonográfico é possível, sendo necessário por vezes ressonância magnética para melhor delineamento morfológico [6]. No caso relatado, os achados ultrassonográficos foram observados com detalhamento, exceto a interface com a bexiga devido a mesma estar vazia no momento do exame, sendo possível inferir GE na cicatriz da cesárea pela correlação com achados ultrassonográficos, história clínica e b-HCG positivo. As modalidades de tratamento dependem da apresentação do caso. O manejo terapêutico consiste geralmente no uso de metotrexato oral ou intramuscular, o qual tem sido reservado principalmente para GE com valor de b-HCG inferior a 5000 mIU/ml. A conduta expectante é indicada a pacientes estáveis e na gestação inicial, contudo é necessário rigoroso acompanhamento clínico. [3,4] Como a paciente apresentava-se estável e em gestação inicial, optou-se pela conduta conservadora conforme já descrita. O tratamento

cirúrgico é reservado às pacientes com extensão exógena do saco gestacional, ruptura, instabilidade hemodinâmica, sintomas intensos, diagnóstico duvidoso e suspeita de gravidez heterotópica. [3,7]

Lista de Diferenciais

- Istmocele
- Aborto em andamento
- Gravidez ectópica anterior

Diagnóstico

- Gravidez ectópica na cicatriz da cesárea

Aprendizado

Este caso representa um desafio diagnóstico que exige alta suspeição, pois o não diagnóstico do mesmo pode resultar em condições graves, como ruptura uterina. A análise minuciosa da imagem cística na região ístmica identificou embrião com vesícula vitelínica no interior de saco gestacional. Por conseguinte, destacamos que é imprescindível um exame ultrassonográfico minucioso na vigência de bHCG positivo com cavidade uterina vazia.

Referências

- 1. Panelli, D.M., Phillips, C.H. & Brady, P.C. Incidence, diagnosis and management of tubal and nontubal ectopic pregnancies: a review. Fertil Res and Pract 1, 15 (2015). https://doi.org/10.1186/s40738-015-0008-z
- 2. Patel MA. Scar Ectopic Pregnancy. J Obstet Gynaecol India. 2015 Dec;65(6):372-5. doi: 10.1007/s13224-015-0817-3. Epub 2015 Nov 21. PMID: 26663994; PMCID: PMC4666214.
- 3. Taran FA, Kagan KO, Hübner M, Hoopmann M, Wallwiener D, Brucker S. The Diagnosis and Treatment of Ectopic Pregnancy. Dtsch Arztebl Int. 2015 Oct 9;112(41):693-703; quiz 704-5. doi: 10.3238/arztebl.2015.0693. PMID: 26554319; PMCID: PMC4643163.
- 4. Sarah Fenerty, MD; Sonia Gupta, MD; Jordan Anoakar, MD; Tejas Patel, MD, MPH, MBA. Cesarean scar ectopic pregnancy. Applied Radiology, 2017.
- 5. Hoffman, Taryn, and Judy Lin. “Cesarean Scar Ectopic Pregnancy: Diagnosis With Ultrasound.” Clinical practice and cases in emergency medicine vol. 4,1 65-68. 15 Jan. 2020, doi:10.5811/cpcem.2019.10.43988
- 6. Osborn DA, Williams TR, Craig BM. Cesarean scar pregnancy: sonographic and magnetic resonance imaging findings, complications, and treatment. J Ultrasound Med. 2012 Sep;31(9):1449-56. doi: 10.7863/jum.2012.31.9.1449. PMID: 22922626.
- 7. Majangara, R., Madziyire, M.G., Verenga, C. et al. Cesarean section scar ectopic pregnancy - a management conundrum: a case report. J Med Case Reports 13, 137 (2019). https://doi.org/10.1186/s13256-019-2069-

Imagens

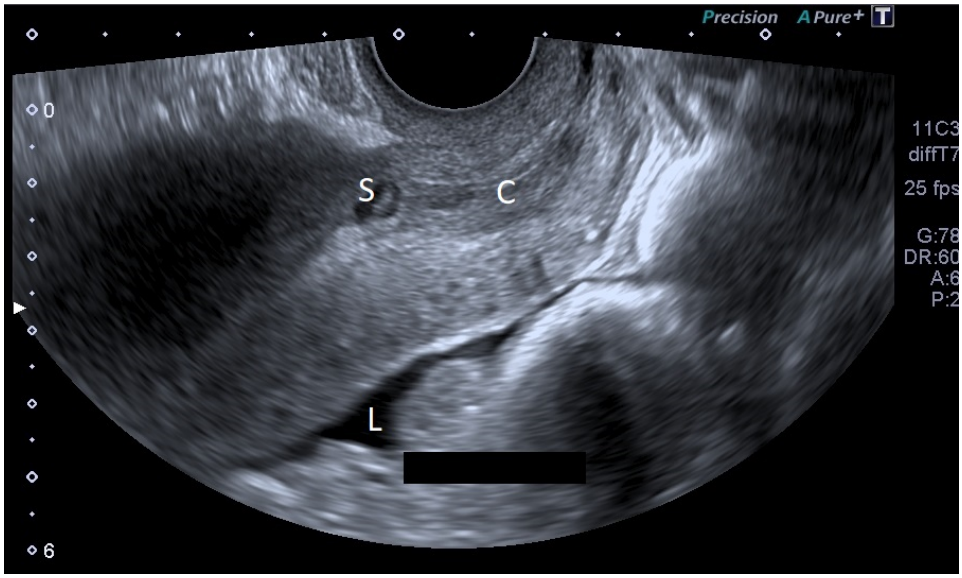

Figura 1: US TV, saco gestacional (S), canal cervical vazio (C), pequena quantidade de líquido livre adjacente ao corpo uterino (L).

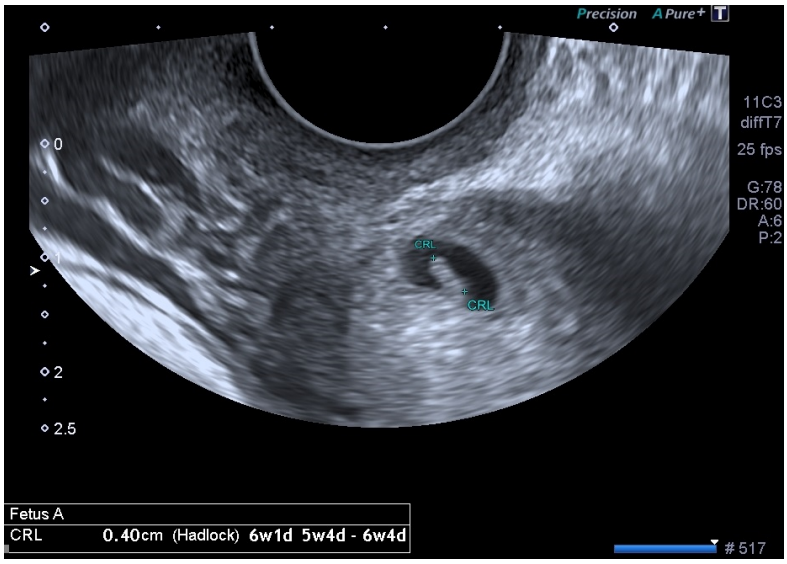

Figura 2: US TV, embrião (CRL), comprimento cabeça-nádega de 4 mm, compatível com gestação de 6 semanas e 1 dia.

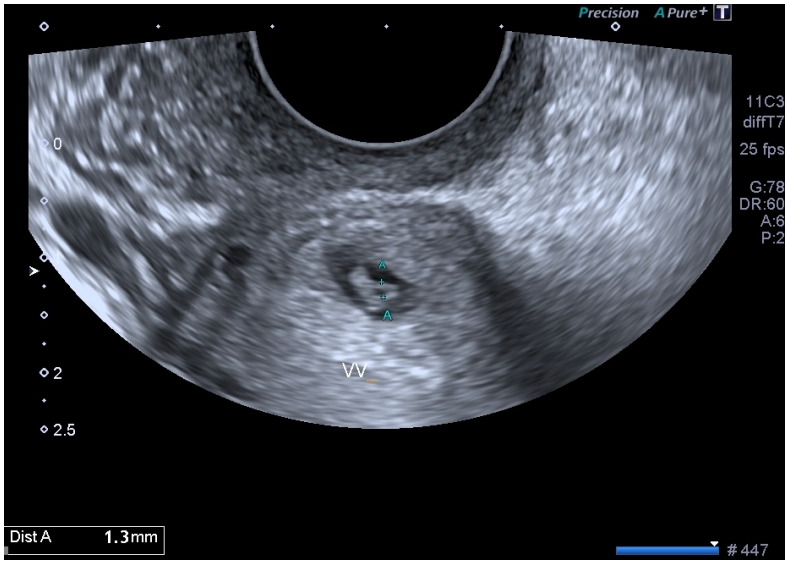

Figura 3: US TV, vesícula vitelínica irregular (A), medindo 1,3 mm.

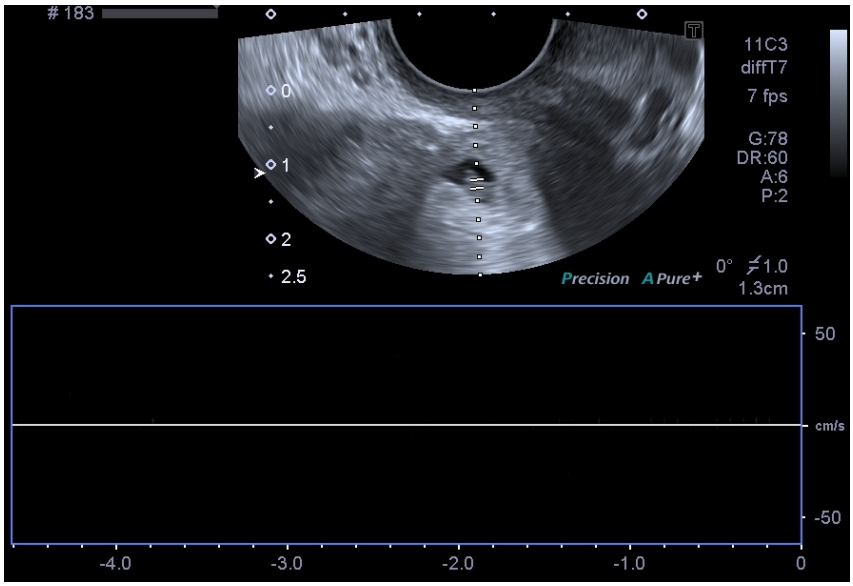

Figura 4: US TV, batimentos cardioembrionários não detectáveis no estudo.

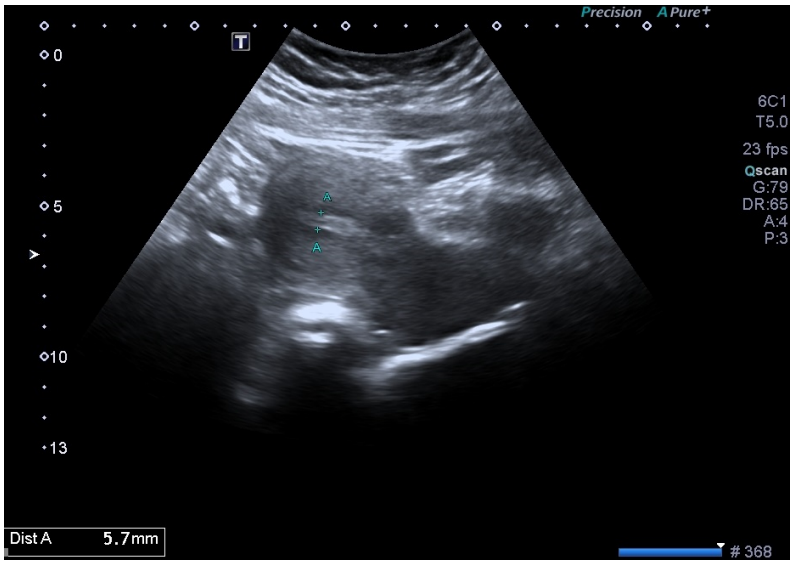

Figura 5: ultrassom pélvico, cavidade uterina vazia, endométrio com espessura de 5,7 mm (A).

Vídeos

Vídeo 1: USTV, canal cervical vazio, com saco gestacional em região anterior do segmento uterino inferior, apresentando embrião com vesícula vitelínica irregular adjacente. Pequena quantidade de líquido livre no fundo de saco posterior.
http://bradcasesold.brad.org.br/Files/Cases/0902211114-eb03777d87cd.mp4