Caso #156

INFARTOS ESPLÊNICOS EM PACIENTE COM COVID 19

Coronavírus , Emergência

Dados do Caso

Data submissão: 28/05/2020

Data publicação: 29/06/2020

Seção : Selecionado

Tipo de Caso : Tipo Caso 1

Autor: ANA CARLA FARIAS PIMENTEL - HOSPITAL GERAL DE FORTALEZA
JORGE LUIS BEZERRA HOLANDA - HOSPITAL GERAL DE FORTALEZA
CARLA FRANCO COSTA LIMA - HOSPITAL GERAL DE FORTALEZA
MARIANA SANTOS LEITE PESSOA - HOSPITAL GERAL DE FORTALEZA

Autor correspondente: -

Dados do paciente : Feminino , 53 anos

Palavras-Chave : Infarto do Baço, Infecções por Coronavirus

URL: http://bradcasesold.brad.org.br/pt/Cases/CaseDetails/156

Link do Abstract no PUBMED:

DOI : Ahead of DOI

Resumo

Relatamos o caso de paciente do sexo feminino, de 53 anos de idade, com diagnóstico confirmado de infecção pelo SARS-Cov-2, com alterações típicas na tomografia de tórax, tendo apresentado como achado adicional dos exames de imagem inicialmente realizados, áreas de infarto esplênico, melhor estudadas posteriormente com angiotomografia de abdome e pelve. Embora de mecanismo desconhecido, especial atenção deve ser dada ao risco de desenvolvimento de eventos tromboembólicos associados a COVID-19.

Histórico Clínico

Paciente do sexo feminino, de 53 anos de idade, buscou atendimento de emergência no dia 01/05/2020 por queixa de tosse seca, febre e dispneia de início vinte dias antes, com melhora

das queixas há dez dias, exceto pela dispneia, que se apresentava em piora. Paciente portadora de artrite reumatoide em uso de metotrexato (última dose em 01/05) e de cinzia (última dose em abril/2020). Ao exame físico inicial, a paciente apresentava-se afebril, taquidispneica, com frequência respiratória de 40 incursões por minuto (ipm), saturação de 02 de 96% em ar ambiente, com creptos em bases pulmonares. Foram solicitados gasometria arterial, swab de orofaringe e tomografia computadorizada de tórax. A tomografia de tórax evidenciou múltiplas opacidades com atenuação predominante de "vidro fosco", distribuídas em campos superiores e inferiores, sobretudo na periferia póstero-basal de ambos os pulmões. Muitas destas com espessamento do septos interlobulares em permeio, caracterizando padrão de "pavimentação em mosaico". As alterações citadas acometiam mais de 75% do parênquima pulmonar. Foi observada nesta tomografia, como achado adicional, imagens hipodensas em cunha no baço, podendo corresponder a infartos esplênicos, tendo sido sugerido estudo com angiotomografia de abdome e pelve para melhor avaliação do achado. Pelos achados dos exames de imagem e pela evolução clínica da paciente, que se apresentava com frequência respiratória de 35 ipm e saturação de O2 de 87% em ar ambiente, foi optado pela internação hospitalar, solicitação de exames laboratoriais, suspensão da medicação de uso continuo da paciente (metotrexato) e início de anticoagulação (pela suspeita de tromboembolismo pulmonar e de infarto esplênico). Além disso, foi iniciado tratamento com hidroxicloroquina, azitromicina, unasyn, tamiflu e suporte de oxigênio por cateter nasal. A paciente realizou a angiotomografia de tórax, abdome e pelve, que evidenciou falhas de enchimento/trombos em ramos subsegmentares da artéria esplênica junto ao parênquima e ausência de contrastação do parênquima, configurando infartos esplênicos. Sem sinais de tromboembolismo pulmonar. A paciente evoluiu inicialmente com persistência da taquidispneia, em uso de oxigênio suplementar por cateter nasal, com saturação de 02 variando de 90 a 96%. Exames laboratoriais iniciais evidenciaram hiponatremia, leucocitos de 9300, plaquetas de 561.000 e PCR 35. Nos dias seguintes, a paciente apresentou melhora importante da queixa de dispneia, sem necessidade de oxigenioterapia por 48h, recebendo alta com swab de orofaringe positivo para Covid19.

Achados Radiológicos

Tomografia computadorizada de tórax: evidenciou múltiplas opacidades com atenuação predominante de "vidro fosco", distribuídas em campos superiores e inferiores, sobretudo na periferia póstero-basal de ambos os pulmões. Muitas destas com espessamento do septos interlobulares em permeio, caracterizando padrão de "pavimentação em mosaico". As alterações supracitadas comprometem mais que 75% da área total dos pulmões. Ausência de derrame pleural. A impressão diagnóstica do estudo foi que, diante do contexto clínico informado e da condição epidemiológica vigente, torna provável a hipótese de pneumonia viral em grau moderado / acentuado, com características de imagem típicas em pacientes com COVID-19 (Figuras 1 e 2). Como achado adicional imagens hipodensas em cunha no baço, podendo corresponder a infartos esplênicos, tendo sido sugerido estudo com angiotomografia de abdome e pelve para melhor avaliação do achado. Angiotomografia de tórax: Estudo negativo para a pesquisa de tromboembolismo pulmonar. Angiotomografia de abdome e pelve: evidenciou falhas de enchimento/trombos em ramos subsegmentares da artéria esplênica junto ao parênquima e ausência de contrastação do parênquima, configurando infartos esplênicos (figuras 3,4,5 e 6).

Discussão

Acompanhando a evolução de um número cada vez maior de casos de pacientes infectados

pelo novo coronavírus, alguns autores começaram a observar o desenvolvimento de coagulopatias provavelmente relacionadas ao COVID 19 [1]. Já é de conhecimento prévio que pacientes com sepse podem evoluir com coagulação intravascular disseminada (CIVD) devido à intensa ativação da coagulação, com consequentes episódios de trombose microvascular e consumo dos fatores de coagulação [2]. Laboratorialmente, manifesta-se com trombocitopenia, alargamento de TAP e PTT, elevação de D-dímero e queda dos níveis de fibrinogênio, o que tem sido observado em alguns pacientes com a infecção pelo novo coronavírus[3]. A disfunção das células endoteliais induzida pela infecção pode resultar na geração excessiva de trombina e no desligamento da fibrinólise, o que indica um estado hipercoagulável em pacientes com quadros infecciosos como COVID 19[4]. Além disso, a hipóxia encontrada nos pacientes com a forma grave da doença pode estimular a trombose não apenas aumentando a viscosidade do sangue, mas também através de uma via de sinalização dependente do fator de transcrição induzível por hipóxia [5]. Como evidência, foi relatada a formação de oclusão e microtrombose em pequenos vasos.[6] É necessário que estudos com um número maior de pacientes e o acompanhamento de novos casos seja realizado para que essa relação seja melhor estabelecida e esclarecida.

Lista de Diferenciais

- Infartos esplênicos de outra etiologia

Diagnóstico

- Coronavírus confirmado com swab de orofaringe pelo método RT-PCR associado a infartos esplênicos

Aprendizado

A discussão do caso acima descrito evidencia que a COVID-19 pode ter papel predisponente para eventos tromboembólicos, embora ainda de mecanismo não completamente esclarecido, tendo em vista que a paciente em questão não apresentava nenhum outro fator classicamente relacionado a complicações vasculares isquêmicas.

Referências

- 1. Jecko Thachil, The versatile heparin in COVID19, Journal of Thrombosis and Haemostasis,18(5), (2020), (1020-1022), .
- 2. Brit Long, William J. Brady, Alex Koyfman and Michael Gottlieb, Cardiovascular complications in COVID-19, The American Journal of Emergency Medicine, April 17, 2020 . https://doi.org/10.1016/j.ajem.2020.04.048
- 3. Kyla Casey, Alexander Iteen, Reese Nicolini and Jonathan Auten, COVID-19 pneumonia with hemoptysis: Acute segmental pulmonary emboli associated with novel coronavirus infection, The American Journal of Emergency Medicine, April 08, 2020. https://doi.org/10.1016/j.ajem.2020.04.011
- 4. ten Cate, H. Thrombosis management in times of COVID-19 epidemy; a Dutch

perspective. Thrombosis J 18, 7 (2020). https://doi.org/10.1186/s12959-020-00220-3
- 5. Giannis D, Ziogas IA, Gianni P, Coagulation disorders in coronavirus infected patients: COVID-19, SARS-CoV-1, MERS-CoV and lessons from the past, Journal of Clinical Virology (2020), https://doi.org/10.1016/j.jcv.2020.104362
- 6. Corrado Lodigiani, Giacomo Iapichino, Luca Carenzo, Maurizio Cecconi, Paola Ferrazzi, Tim Sebastian, Nils Kucher, Jan-Dirk Studt, Clara Sacco, Bertuzzi Alexia, Maria Teresa Sandri and Stefano Barco, Venous and arterial thromboembolic complications in COVID-19 patients admitted to an academic hospital in Milan, Italy, Thrombosis Research, Apr 23, 2020, doi: 10.1016/j.thromres.2020.04.024

Imagens

Figura 1. Imagens axiais de exame de tomografia de alta resolução do tórax com protocolo de redução de dose de radiação demonstrando múltiplas opacidade com atenuação em vidro foco e espessamento de septos interlobulares configurando padrão de pavimentação em mosaico, destacando-se opacidade perilobulares (setas), envolvendo ambos os pulmões em regiões periféricas e peribronquicovasculares.

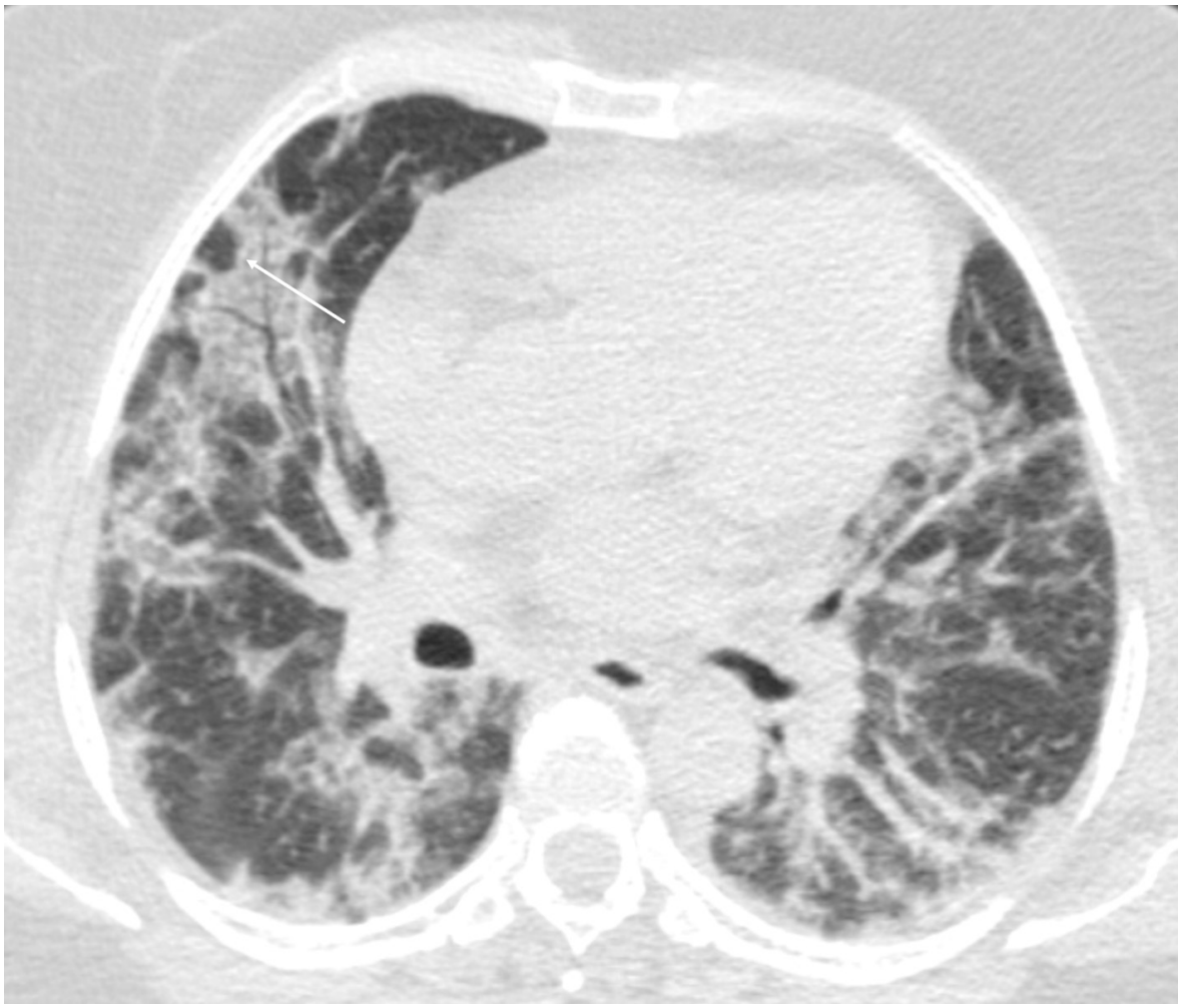

Figura 2. Imagens axiais de exame de tomografia de alta resolução do tórax com protocolo de redução de dose de radiação demonstrando múltiplas opacidade com atenuação em vidro foco e espessamento de septos interlobulares configurando padrão de pavimentação em mosaico, destacando-se opacidade perilobulares (setas), envolvendo ambos os pulmões em regiões periféricas e peribronquicovasculares.

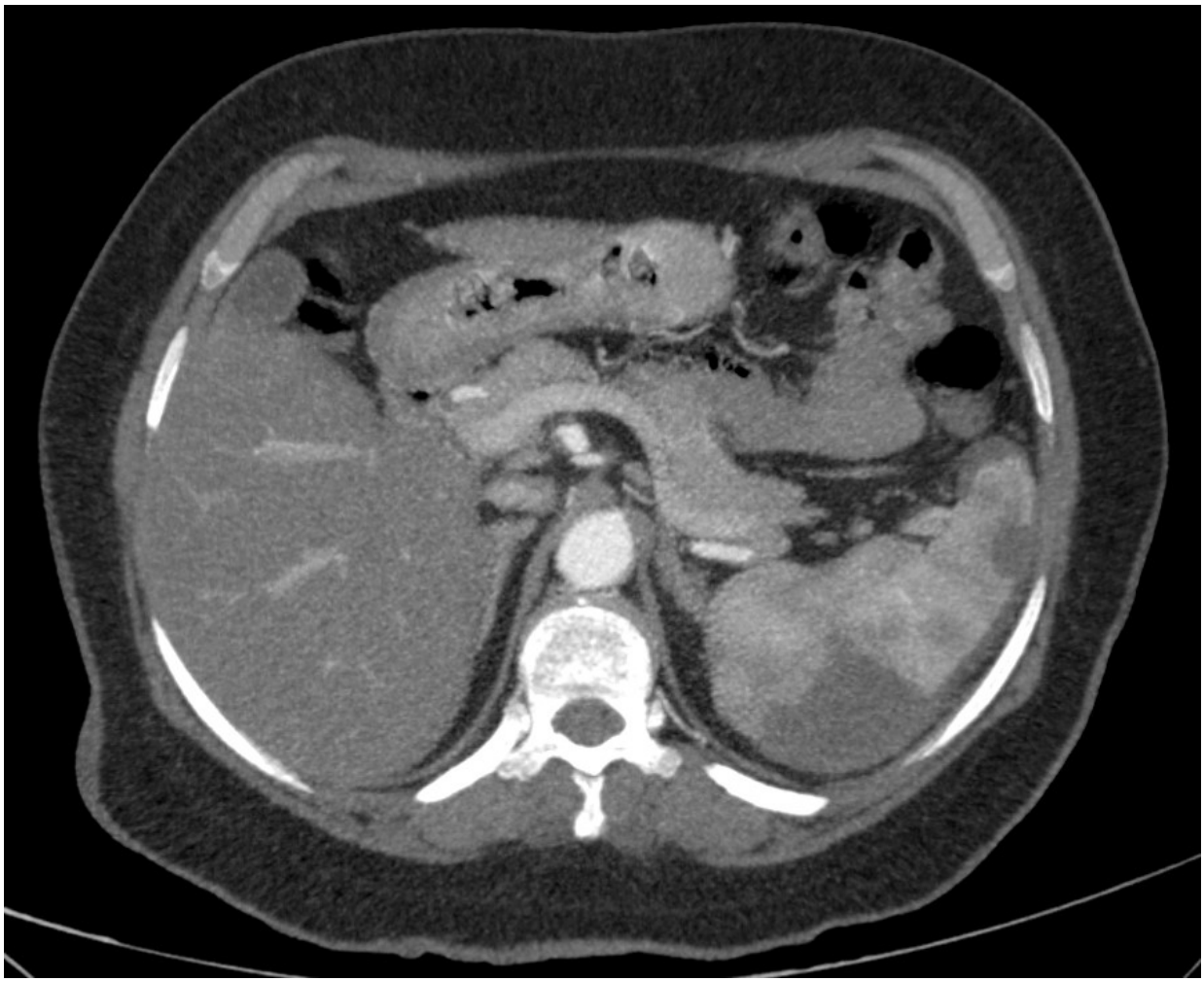

Figura 3. Imagem axial de angiotomografia de abdome demonstrando imagens triangulares ou em cunha junto a face convexa do baço compatíveis com infartos esplênicos.

Figura 4. Imagem coronal de angiotomografia de abdome demonstrando imagens triangulares ou em cunha junto a face convexa do baço compatíveis com infartos esplênicos.

Figura 5. Imagens de angiotomografia com reformatação MIP demonstrando falhas de enchimento em ramos subsegmentares da artéria esplênica junto a superfície concava que associados as imagens triangulares de ausência de realce junto a face convexa caracterizam infartos esplênicos.

Figura 6. Imagens de angiotomografia com reformatação MIP demonstrando falhas de enchimento em ramos subsegmentares da artéria esplênica junto a superfície concava que associados as imagens triangulares de ausência de realce junto a face convexa caracterizam infartos esplênicos.

Vídeos

Nenhum resultado econtrado