Caso #176

DOENÇA DE MENÉTRIER: RELATO DE CASO EM ADOLESCENTE

Gastrointestinal

Dados do Caso

Data submissão: 07/07/2020
Data publicação: 01/08/2020

Seção : Ensino

Tipo de Caso : Tipo Caso 1

Autor: FILIPE ARAGÃO FELIX - INSTITUTO MATERNO INFANTIL DE PERNAMBUCO - IMIP

Autor correspondente: RAYANNA GONCALVES DE OLIVEIRA BARRETO - INSTITUTO MATERNO INFANTIL DE PERNAMBUCO - IMIP
Email: rayannabarreto@gmail.com

Dados do paciente : Masculino , 17 anos

Palavras-Chave : Adolescente, Hipoalbuminemia, Anemia, Ranitidina, Fundo Gástrico

URL: https://brad.org.br/article/4264/pt-BR/doenca-de-menetrier--relato-de-caso-em-adolescente

Link do Abstract no PUBMED:

DOI : Ahead of DOI

Resumo

Paciente adolescente com história pregressa de pirose diária há 2 anos, sem ganho ponderal neste período, evoluindo com epigastralgia, distensão abdominal e um episódio de hematêmese durante três dias antes da admissão. Os exames complementares e a evolução clínica demonstraram tratar-se de doença de Menétrier.

Histórico Clínico

Paciente de 17 anos, masculino, cujos antecedentes pessoais revelam déficit do crescimento por hipogonadismo hipogonadotrófico, com quadro de pirose diária sem ganho ponderal há 2 anos. Evolui com epigastralgia, distensão abdominal, seguidos de um episódio emético com sangue em aspecto de borra de café há 3 dias da admissão no serviço hospitalar. Realizada endoscopia digestiva alta (EDA) que evidenciou presença de grandes tumorações polipoides, sendo realizada biópsia endoscópica que mostrou polipos hiperplásicos com ausência de metaplasia intestinal ou atipias celulares, e teste da urease negativo. Prosseguido investigação com sorologias para CMV (negativa), exames laboratoriais (anemia, hipoproteinemia),

tomografia computadorizada (TC) de abdome com contraste e seriografia. Avaliando-se o conjunto dos resultados, concluiu-se tratar da doença de Menétrier. Realizou terapêutica com inibidores da bomba de prótons (IBP) com melhoria progressiva, sem necessidade de intervenção cirúrgica.

Achados Radiológicos

A EDA revelou lago gástrico com volume de aspecto mucinoso e distensibilidade parietal comprometida pela presença de grandes tumorações polipóides, ocupando todo corpo gástrico e outras lesões menores no antro (Figura 1). A TC do abdome total com contraste mostrou câmara gástrica de dimensões aumentadas, apresentando espessamento maciço das pregas gástricas, no fundo e no corpo gástrico, sendo menos evidente no antro (Figuras 2,3,4 e 6). Fígado de dimensões aumentadas, sem determinantes de redistribuição volumétrica ou lesão focal (Figura 6). Pequena quantidade de líquido livre em cavidade abdominal, notadamente em escavação pélvica. A seriografia evidenciou hipertrofia do pregueado mucoso gástrico (Figura 5).

Discussão

A doença de Menétrier (DM) ou gastroenteropatia hipertrófica foi descrita em 1888 e caracteriza-se pela hipertrofia das pregas do fundo e corpo gástrico, além da hipersecreção da mucosa com consequente gastroenteropatia perdedora de proteína [3]. A sua etiologia na maioria dos casos não é conhecida [1]. A doença tem uma distribuição etária bimodal. A forma infantil está frequentemente ligada ao infecção citomegaloviral e geralmente se resolve espontaneamente [4]. A idade média no diagnóstico em adultos é de 55 anos e a doença tende a ser mais comum em homens do que em mulheres [2]. Apresentações clínicas típicas incluem náusea, vômito, diarréia, dor abdominal, perda de peso, desnutrição e edema periférico devido a hipoalbuminemia. A doença de Menétrier geralmente mostra um início insidioso com características progressivas e está associado a um risco aumentado de câncer gástrico [3]. O diagnóstico foi significativamente aprimorado nos últimos anos, usando critérios clínicos e radiológicos rigorosos [1]. A endoscopia digestiva alta geralmente revela quantidades abundantes de muco espesso e dobras difusamente aumentadas do revestimento estomacal (comparadas por Ménétrier às circunvoluções cerebrais) no corpo e no fundo poupando o antro [2]. O diagnóstico diferencial da Ménétrier doença é ampla e inclui causas infecciosas (citomegalovírus, histoplasmose e H. pylori), doenças infiltrativas (sarcoidose e amiloidose), malignidade (Zollinger-Ellison síndrome, linfoma e carcinoma gástrico), e varizes [4]. Muitos pacientes com DM requerem apenas cuidados de suporte com dieta rica em proteínas, às vezes com administração intravenosa infusões de albumina e analgésicos ocasionais [1]. A gastrectomia parcial ou total é frequentemente recomendada para pacientes com doença debilitante ou para os quais há preocupação com o desenvolvimento de câncer, e em crianças é, em geral, benigna, com cura espontânea ou após uso de ranitidina [2,5].

Lista de Diferenciais

- Doença de Menétrier
- Linfoma Gástrico

- Adenocarcinoma gástrico
- Gastrite granulomatosa

Diagnóstico

- Doença de Menétrier confirmada pelo estudo anatomopatológico.

Aprendizado

A doença de Menétrier é uma patologia rara, que contempla achados radiológicos, laboratoriais e histológicos na sua investigação clínica até o seu correto diagnóstico. Sendo assim, as corretas indicações e interpretações dos exames de imagem favorecem a sua elucidação afastando os principais diagnósticos diferenciais.

Referências

- 1. Lambrecht NW. Menetrier's disease of the stomach: a clinical challenge. Curr. Gastroenterol. Rep. 2011; 13(6), 513–517.
- 2. Coffey RJ, Washington MK, Corless CL, Heinrich MC. Menetrier disease and gastrointestinal stromal tumors: hyperproliferative disorders of the stomach. J Clin Invest 2007;117:70–80.
- 3. Huh, W. J., Coffey, R. J. & Washington, M. K. Ménétrier's disease: its mimickers and pathogenesis. J. Pathol. Transl. Med. 2016; 50, 10–16.
- 4. Friedman, J., Platnick, J., Farruggia, S., Khilko, N., Mody, K. e Tyshkov, M. Doença de Ménétrier. RadioGraphics 2009; 29 (1), 297–301.
- 5. Lidiana Morais Longo et al. Ménétrier's disease: a female child case report. Rev Paul Pediatr 2007;25(3):294-6.

Imagens

Figura 2. Doença de Menétrier. A imagem de TC com material de contraste axial ao nível do fundo gástrico mostra espessamento e realce da parede gástrica (seta).

Figura 3. Doença de Menétrier. A imagem de TC com material de contraste axial ao nível do corpo gástrico mostra espessamento e realce da parede gástrica (seta).

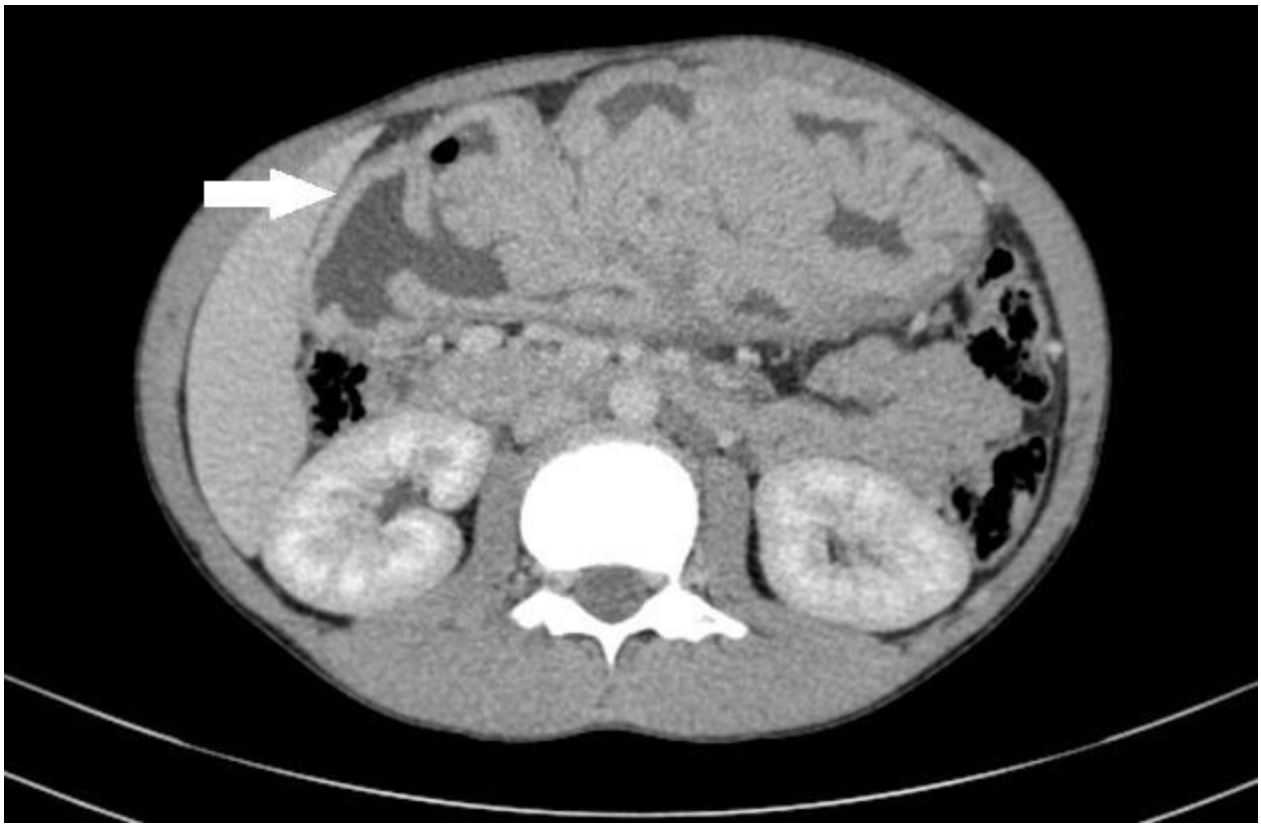

Figura 4. Doença de Ménétrier. A imagem de TC com material de contraste axial do estômago distal revela que o corpo está envolvido principalmente e o antro é relativamente poupado (seta).

Figura 5 e 6. A vista gastrintestinal superior do estômago por bário fluoroscópico demonstra acentuado espessamento da parede, principalmente no fundo e no corpo. Imagem de TC reformatada no plano coronal com contraste evidenciando espessamento da mucosa gástrica no corpo e fundo gástrico.

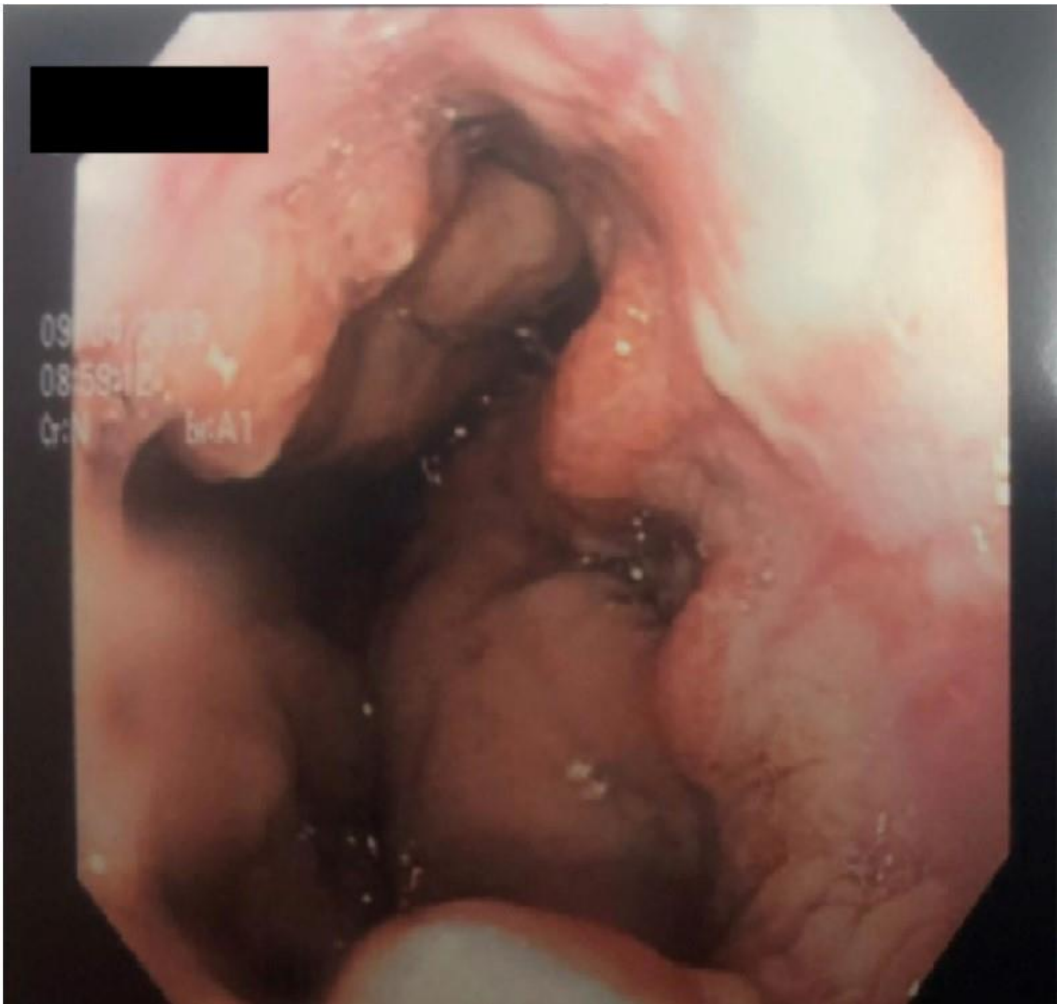

Figura 1. Tumorações polipóides ocupando o corpo gástrico vistas por via endoscópica.

Vídeos

Nenhum resultado econtrado