HEMATOMA PULMONAR INTRAPARENQUIMATOSO EM PACIENTE COM COVID-19: RELATO DE CASO

Tórax

DADOS DO CASO

Autores: Ana Paula Zanardo - Hospital Moinhos de Vento, Departamento de Radiologia Torácica - Porto Alegre – (RS) – E-mail:zanardoap@gmail.com

Meiri Andreia Maria Silva - Hospital Moinhos de Vento, Departamento de Radiologia Torácica - Porto Alegre – (RS)

Autor correspondente: Ana Paula Zanardo - Hospital Moinhos de Vento, Departamento de Radiologia Torácica - Porto Alegre – (RS) – E-mail:zanardoap@gmail.com

Palavras-Chave: Hematoma, Pulmão, COVID-19, Relatos de Casos e Transtornos da Coagulação Sanguínea.

URL: -

DOI: 10.5935/2965-1980.v4e20250080

RESUMO

Tomografia de tórax evidenciou imagem arredondada, heterogênea, com níveis hidroaéreos, localizada no lobo inferior esquerdo, em paciente com COVID-19 grave. Os achados foram compatíveis com hematoma pulmonar intraparenquimatoso. O diagnóstico foi realizado após episódio de hemoptise, e optou-se por tratamento conservador com monitoramento clínico-radiológico.

HISTÓRICO CLÍNICO

Paciente masculino, 82 anos, com hipertensão, dislipidemia e doença pulmonar obstrutiva crônica, internado por COVID-19 grave. Apresentava dispneia intensa, taquipneia e hipoxemia, necessitando de oxigênio em alto fluxo. Recebeu corticoterapia, antiviral, antibióticos e anticoagulante profilático. Evoluiu com melhora respiratória progressiva, mantendo estabilidade clínica até apresentar episódio agudo de escarro hemoptoico.

ACHADOS RADIOLÓGICOS

A tomografia computadorizada de tórax inicial evidenciou extensas opacidades em vidro fosco bilaterais, predominando nos lobos inferiores, achados típicos de pneumonia por COVID-19 (Figura 1), conforme o consenso da RSNA [1], com acometimento pulmonar bilateral estimado em 50%. Após episódio de hemoptise, novo exame demonstrou uma lesão arredondada, de contornos bem definidos, medindo cerca de 4,5 cm, localizada na região paravertebral do lobo inferior esquerdo. A lesão apresentava densidade heterogênea, com componentes líquido e hiperdenso, e gás no interior, formando níveis hidroaéreos. Não havia realce significativo após a administração de contraste intravenoso (Figuras 2 a 4). Não se observaram sinais de ruptura pleural, hemotórax ou alterações vasculares associadas. A estabilidade do padrão ventilatório e a ausência de achados adicionais de alarme contribuíram para a decisão por conduta conservadora. Paciente evoluiu clinicamente bem e recebeu alta para acompanhamento ambulatorial. A análise tomográfica foi fundamental para caracterização da lesão e monitoramento evolutivo, sem necessidade de intervenção invasiva.

DISCUSSÃO

Hematomas pulmonares intraparenquimatosos são lesões raras, tipicamente associadas a trauma torácico ou distúrbios hemorrágicos [2]. Durante a pandemia de COVID-19, tais lesões foram relatadas de forma esporádica, possivelmente relacionadas à inflamação vascular exacerbada, disfunção endotelial e

efeitos adversos de anticoagulantes e corticosteroides [3–5]. A infecção pelo SARS-CoV-2 provoca alterações significativas na coagulação, predispondo os pacientes tanto a eventos trombóticos quanto hemorrágicos [5]. A incidência de hematomas pulmonares espontâneos em pacientes com COVID-19 permanece desconhecida, mas evidências sugerem risco aumentado naqueles em uso prolongado de anticoagulantes ou corticosteroides, ou portadores de doença pulmonar crônica [6,7]. Este estudo tem como objetivo descrever um caso de hematoma pulmonar em paciente com COVID-19 grave e discutir seus possíveis mecanismos fisiopatológicos, prognóstico e estratégias terapêuticas. O hematoma pulmonar espontâneo em pacientes com COVID-19 é raro, porém clinicamente relevante devido à complexa resposta inflamatória e à disfunção endotelial desencadeadas pelo vírus. Os principais fatores predisponentes incluem:

Disfunção endotelial: O SARS-CoV-2 induz resposta inflamatória sistêmica que compromete a integridade endotelial, favorecendo eventos hemorrágicos [3,5].

Coagulopatia associada à COVID-19: A infecção gera um estado pró-trombótico paradoxal, com risco simultâneo de trombose e sangramento [5,8].

Doença pulmonar crônica: O parênquima fragilizado em doenças como a DPOC pode aumentar o risco de ruptura alveolar espontânea [6].

Uso de corticosteroides: A terapia prolongada pode provocar fragilidade capilar, facilitando a formação de hematomas [7].

Estudos recentes demonstram que, embora a coagulopatia da COVID-19 seja predominantemente trombótica, eventos hemorrágicos não são incomuns em pacientes críticos, especialmente naqueles sob anticoagulação prolongada [6,7]. Este caso reforça a importância do monitoramento rigoroso e da tomada de decisões terapêuticas individualizadas quanto ao uso de anticoagulantes e imunossupressores. Este caso destaca uma complicação pulmonar rara em paciente com COVID-19 grave, evidenciando a necessidade de vigilância quanto a eventos hemorrágicos durante o uso de anticoagulantes e corticosteroides. A literatura sugere que o manejo conservador é eficaz em pacientes hemodinamicamente estáveis, porém as decisões terapêuticas devem ser individualizadas. Estudos adicionais são necessários para compreender a incidência, os mecanismos e a prevenção de hematomas pulmonares em pacientes com COVID-19.

DIAGNÓSTICOS DIFERENCIAIS

• **Abscesso pulmonar:**

Suspeita por presença de lesão cavitária com nível hidroaéreo em paciente com quadro infeccioso prévio. No entanto, a lesão apresentava paredes finas e regulares, sem realce periférico significativo após o contraste, características atípicas para abscesso. Além disso, não havia sinais clínicos de sepse, febre persistente ou leucocitose, o que reduziu a probabilidade dessa hipótese.

Pneumatocele complicada:

Uma possibilidade plausível no contexto clínico devido à presença de conteúdo aéreo e líquido, porém pneumatocele geralmente se apresenta com paredes mais finas e conteúdo predominantemente gasoso. Além disso, a densidade do componente líquido e o aspecto heterogêneo da lesão eram mais compatíveis com material hemático do que com secreção purulenta ou colapso pulmonar.

Neoplasia:

A hipótese poderia ser considerada devido à idade avançada e ao histórico de doença pulmonar obstrutiva crônica, fatores de risco para neoplasias pulmonares. No entanto, exame de imagem prévio recente não mostrava qualquer lesão, o que torna improvável o surgimento de uma massa cavitária em tão curto intervalo de tempo. Além disso, não havia componente sólido, realce pós-contraste ou linfadenomegalias

OQUE EU APRENDI COM ESSE CASO

Este caso reforça a importância de incluir o hematoma pulmonar intraparenquimatoso no diagnóstico diferencial de pacientes com COVID-19 que evoluem com escarro hemoptoico, especialmente na presença de fatores predisponentes como anticoagulação, uso de corticosteroides e doença pulmonar pré-existente. Embora raro, esse achado pode ser subdiagnosticado ou confundido com outras entidades cavitárias, como abscessos ou neoplasias com necrose central. O reconhecimento precoce, por meio da correlação clínico-radiológica, é fundamental para evitar abordagens desnecessárias ou potencialmente invasivas. A conduta conservadora demonstrou ser segura e eficaz neste caso, particularmente em paciente hemodinamicamente estável. A monitorização clínica e radiológica seriada permite avaliar a evolução e identificar precocemente qualquer complicação, contribuindo para uma abordagem individualizada.

REFERÊNCIAS

1. Marchiori E, Souza AS Jr, Gasparetto EL, Zanetti G, Escuissato DL, Irion KL, et al. Traumatic lesions of the pulmonary parenchyma: findings on computed tomography. Radiol Bras. 2003;36(3):161-6. doi:10.1590/S0100-39842003000300004.
2. Maranduba CM, Silva RR. COVID-19, immunity, endothelium and coagulation: understanding the interaction [Internet]. São Paulo: Appris; 2020 [citado 17 maio 2025]. Disponível em: https://www.editoracrv.com.br/produtos/detalhes/36874-covid-19-imunidade-endotelio-e-coagulacao-compreenda-a-interacao.
3. Connors JM, Levy JH. COVID-19 and its implications for thrombosis and anticoagulation. Blood. 2020;135(23):2033-40. doi:10.1182/blood.2020006000.
4. Tang N, Li D, Wang X, Sun Z. Abnormal coagulation parameters are associated with poor prognosis in patients with novel coronavirus pneumonia. J Thromb Haemost. 2020;18(4):844-7. doi:10.1111/jth.14768.
5. Gupta A, Madhavan MV, Sehgal K, Nair N, Mahajan S, Sehrawat TS, et al. Extrapulmonary manifestations of COVID-19. Nat Med. 2020;26(7):1017-32. doi:10.1038/s41591-020-0968-3.
6. El-Saber Batiha G, Al-Gareeb AI, Saad HM, Al-Kuraishy HM. COVID-19 and corticosteroids: a narrative review. Inflammopharmacology. 2022;30(4):1189-205. doi:10.1007/s10787-022-00987-z.
7. Simpson S, Kay FU, Abbara S, Bhalla S, Chung JH, Chung M, et al. Radiological Society of North America expert consensus statement on reporting chest CT findings related to COVID-19. Radiol Cardiothorac Imaging. 2020;2(2):e200152. doi:10.1148/ryct.2020200152.
Li X, Ma X. Acute respiratory failure in COVID-19: is it “typical” ARDS? Crit Care. 2020;24(1):198. doi:10.1186/s13054-020-02911-9.

IMAGENS

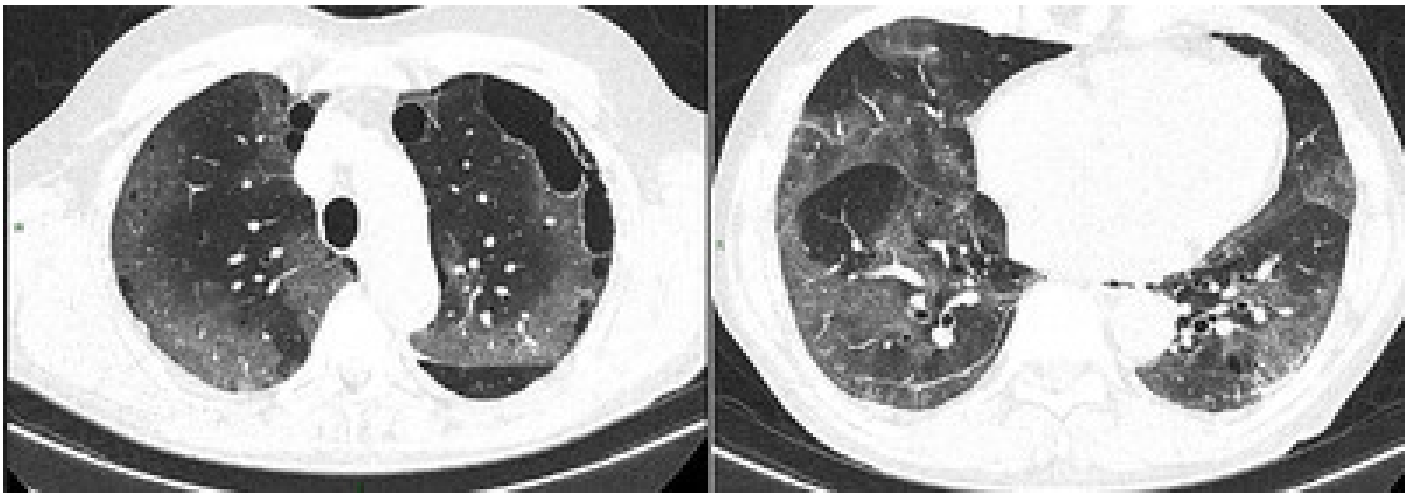

Figura 1: Imagem de início de sintomas: TC de Tórax de 27/02/2025, cortes axiais em janela de parênquima pulmonar: opacidades em vidro fosco bilaterais, predominando nos lobos inferiores, padrão típico de pneumonia viral por COVID-19, com acometimento do parênquima estimado.

Figura 2: RX de Tórax evidenciando lesão com nível hidroaéreo de 12/03/2025: persistência de infiltrado pulmonar bilateral. No lobo inferior esquerdo, observa-se opacidade arredondada com formação de nível hidroaéreo, sugestiva de lesão cavitária, evidenciada nas duas projeções.

Figura 3: TC de tórax (parênquima) para avaliar a lesão identificada no RX. de 12/03/2025, cortes axial e sagital em janela de parênquima pulmonar: lesão arredondada, de contornos bem definidos, localizada na região posterior do lobo inferior esquerdo, apresentando conteúdo heterogêneo com componente líquido, hiperdenso e gás, formando nível hidroaéreo. Aspecto compatível com hematoma pulmonar intraparenquimatoso.

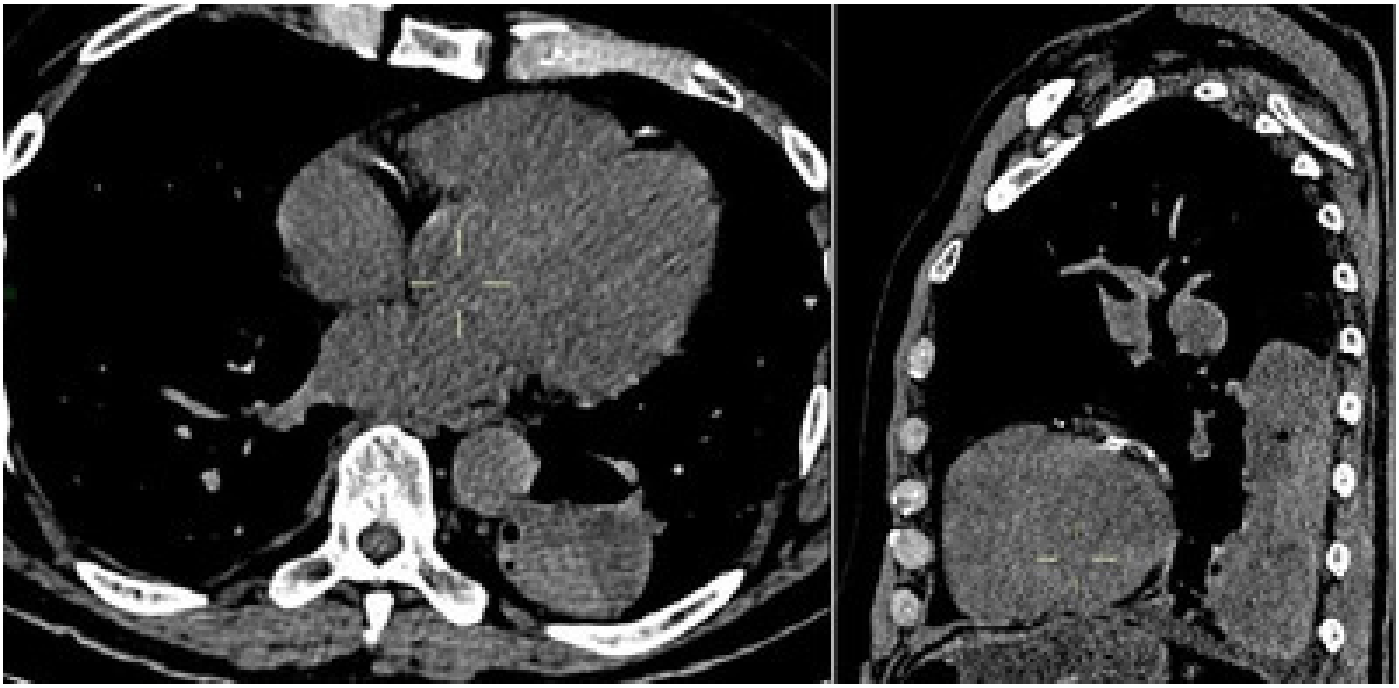

Figura 4: TC de tórax (mediastino) para avaliar a lesão identificada no RX de 12/03/2025, cortes axial e sagital em janela de mediastino: lesão hiperdensa no lobo inferior esquerdo, com nível hidroaéreo, sem realce significativo após o meio de contraste e sem sinais de ruptura pleural ou alterações vasculares associadas.