NEUROCISTICERCOSE RACEMOSA: ACHADOS DE UMA APRESENTAÇÃO INCOMUM

Neurorradiologia

DADOS DO CASO

Autores: Leonardo Chaves Machado - Hospital Israelita Albert Einstein, Departamento de Radiologia e Diagnóstico por Imagem - São Paulo – (SP) - leocm46@gmail.com

Alcino Alves Barbosa Júnior - Hospital Israelita Albert Einstein, Departamento de Radiologia e Diagnóstico por Imagem - São Paulo – (SP);

Breno Assunção Matos - Hospital Israelita Albert Einstein, Departamento de Radiologia e Diagnóstico por Imagem - São Paulo – (SP);

Ellison Fernando Cardoso - Hospital Israelita Albert Einstein, Departamento de Radiologia e Diagnóstico por Imagem - São Paulo – (SP);

Autor correspondente: Leonardo Chaves Machado - Hospital Israelita Albert Einstein, Departamento de Radiologia e Diagnóstico por Imagem - São Paulo – (SP)

Palavras-Chave: Neurocisticercose, Taenia solium, cistos

URL: -

DOI: 10.5935/2965-1980.v4e20250065

RESUMO

Relato de três casos didáticos de neurocisticercose racemosa enfatizando os achados de imagem típicos. É uma forma incomum e grave, que merece destaque devido à sua complexidade diagnóstica e terapêutica, e a neuroimagem desempenha papel crucial no diagnóstico e na detecção de complicações.

HISTÓRICO CLÍNICO

1) Paciente do sexo feminino, 51 anos, residente em área endêmica, procurou atendimento por cefaleia holocraniana intensa e mal-estar de início súbito há um dia. Relatava dificuldade de concentração e sonolência leve, sem crises convulsivas prévias. Ao exame neurológico apresentava-se consciente, porém levemente confusa. Ausência de déficits motores ou sinais meníngeos.

2) Paciente masculino, 36 anos, com antecedente de derivação ventrículo-peritoneal por hidrocefalia relacionada à neurocisticercose, apresentou vômitos incoercíveis não precedidos de náuseas, associados a cefaleia difusa e tontura, com início dois dias antes da admissão. Na avaliação neurológica, encontrava-se com discreta sonolência, sem rigidez de nuca, déficits motores ou sensitivos, e sem sinais de irritação meníngea. Não havia papiledema evidente.

3) Paciente masculino, 34 anos, previamente hígido, desenvolveu cefaleia progressiva e náuseas dois dias após trauma cranioencefálico leve decorrente de queda da própria altura. Referia ainda tontura e visão turva intermitente, sem vômitos. No exame neurológico, encontrava-se alerta, com marcha ligeiramente atáxica e sem déficits motores ou sensitivos.

ACHADOS RADIOLÓGICOS

Podem ser observados cistos extra-axiais, supra e/ou infratentoriais, sobretudo nos espaços subaracnóideos, principalmente nas cisternas basais, e intraventricular [1]. Os cistos frequentemente determinam efeito compressivo sobre as estruturas encefálicas adjacentes, sendo comum acarretarem hidrocefalia obstrutiva e hipertensão intracraniana que podem ser detectadas por exame de tomografia computadorizada (TC) inicial [1-2]. Essas características foram evidenciadas no caso 1, no qual a TC inicial demonstrou a presença de cisto multiloculado no interior do corno anterior e do corpo do ventrículo lateral esquerdo, com consequente dilatação ventricular e abaulamento do septo pelúcido. Além disso, associava-se uma hipoatenuação na substância branca periventricular, inferindo edema/transudação liquórica transependimária, com sinais de hipertensão intracraniana, como apagamento difuso dos espaços liquóricos. Neste caso, a complementação com a

sequência FIESTA no estudo de RM permitiu a caracterização mais adequada do cisto intraventricular, evidenciando a obstrução do forame de Monroe esquerdo, configurando hidrocefalia obstrutiva (Figura 1).

Tipicamente, os cistos são múltiplos e multiloculares, de tamanhos variados, inclusive grandes, configurando aspecto de "cacho de uva" quando agrupados [1-2]. O caso 2 ilustra bem essa apresentação, demonstrando múltiplos cistos extra-axiais nas cisternas basais, além de cistos intraventriculares de maiores dimensões. Além disso, algumas particularidades e extensão da doença são mais bem caracterizadas pela ressonância magnética (RM), como por exemplo, o envolvimento dos pares cranianos, demonstrado no segundo e terceiro casos, nos quais foi observado espessamento e realce meníngeo adjacente as lesões císticas, principalmente nas cisternas da base, com consequente acometimento dos pares cranianos nesta topografia (Figuras 2 e 3).

Os cistos exibem comumente conteúdo semelhante ao liquórico na TC e na RM, tipicamente sem escólex no seu interior, podendo ter calcificações, mais bem caracterizadas na TC e T2 [3-4]. No caso 3, os múltiplos cistos cisternais e intraventriculares evidenciados no estudo de imagem não apresentavam escólex no seu interior e em alguns era possível observar calcificações associadas na sequência de susceptibilidade magnética (Figura 3).

Por fim, as lesões císticas podem cursar com discreto realce periférico, também mais bem evidenciado na RM [3-4], inferindo processo inflamatório em atividade. O espessamento meníngeo com realce pelo meio de contraste também ilustra este contexto. Este padrão foi caracterizado em todos os casos deste estudo (Figuras 1, 2 e 3).

DISCUSSÃO

A neurocisticercose é um distúrbio neurológico comum causado pela larva da Taenia solium, apresenta transmissão oral-fecal através da ingestão de ovos do parasita eliminados nas fezes de um portador humano da tênia. Após a ingestão, os ovos eclodem, liberando larvas que se distribuem para diferentes tecidos pelo sistema circulatório. Quando essas larvas se alojam no sistema nervoso central (SNC), ocorre a neurocisticercose. Esta condição é endêmica em países em desenvolvimento e representa a infecção parasitária mais prevalente que acomete o SNC [4].

As manifestações clínicas da neurocisticercose são variadas e dependem do número, localização, tamanho e estágio dos parasitas. Entre os sintomas mais comuns, destacam-se convulsão, cefaleia e sinais de hipertensão intracraniana. O diagnóstico baseia-se em uma combinação de critérios clínicos, laboratoriais, radiológicos e epidemiológicos [3-4].

Existem diversas formas de apresentação da neurocisticercose, sendo as principais as formas parenquimatosas e extra-axial. A forma racemosa, uma variante da neurocisticercose extra-axial, é particularmente grave e merece destaque devido à sua complexidade diagnóstica e terapêutica [1].

A neurocisticercose racemosa pode ocorrer nos compartimentos supra e infratentoriais, tipicamente nos espaços subaracnóideos, cisternas basais e ventrículos. As características radiológicas incluem cistos que tendem a ser maiores que os da forma parenquimatosa e possuem uma aparência multilocular. Quando agrupados, configuram o aspecto de "cacho de uva". É comum determinarem efeito compressivo sobre as estruturas adjacentes e complicarem com hidrocefalia obstrutiva, hipertensão intracraniana e neuropatia [1-2]. Diferencia-se de cistos extra-axiais isolados por representar um processo proliferativo e degenerativo das membranas císticas, que resulta em estruturas multiloculares lobuladas e irregulares [1-3]. Geralmente, os cistos não apresentam realce significativo, podendo ter discreto realce periférico, inferindo vigência de processo inflamatório, que também auxilia no diferencial [1-4]. Outra característica típica da forma racemosa é a ausência de escólex no interior dos cistos que auxilia no diagnóstico diferencial. A ausência de escólex provavelmente decorre de degeneração hidrópica das vesículas, fenômeno associado à entrada contínua de líquor em seu interior, o que contribui para seu comportamento expansivo e agressivo [2-3].

O diagnóstico da neurocisticercose racemosa pode ser desafiador devido à variedade de manifestações clínicas e à semelhança dos cistos com outras lesões intracranianas, sendo crucial o papel da neuroimagem. A RM é o método de escolha na identificação e avaliação da extensão da doença, exclusão de diferenciais e na detecção das complicações. A TC é o método de imagem inicial e tem papel chave na detecção precoce de hidrocefalia e sinais de hipertensão intracraniana, podendo evidenciar os cistos maiores. Familiaridade do Radiologista com as particularidades desta forma de neurocisticercose impacta positivamente no manejo e desfecho dos pacientes [4].

DIAGNÓSTICOS DIFERENCIAIS

- Cisto coloide do III ventrículo
- Cisto de plexo coroide
- Cisto de aracnoide
- Metástases císticas

OQUE EU APRENDI COM ESSE CASO

A neuroimagem desempenha papel crucial na diferenciação entre as formas de neurocisticercose. A localização típica e as particularidades dos achados de imagem da forma racemosa, como cistos multiloculares, grandes, sem escólex, podendo ter calcificações e discreto realce periférico, são importantes para diferenciar essa forma rara e grave das formas parenquimatosas, e das lesões císticas intracranianas de outras naturezas.

REFERÊNCIAS

1. Kimura-Hayama ET, Higuera JA, Corona-Cedillo R, et al. Neurocysticercosis: radiologic-pathologic correlation. Radiographics. 2010;30(6):1705-19. doi:10.1148/rg.306105522.
2. Zhao JJL, Lerner AL, Shu Z, et al. Imaging spectrum of neurocysticercosis. Radiol Infect Dis. 2015;1(2):94-102. doi:10.1016/j.jrid.2014.12.001.
3. Krupa K, Pisculli ML, Athas DM, et al. Racemose neurocysticercosis. Surg Neurol Int. 2016;7:12. doi:10.4103/2152-7806.175881.
4. Nash TE, Garcia HH. Diagnosis and treatment of neurocysticercosis. Nat Rev Neurol. 2011;7(10):584-94. doi:10.1038/nrneurol.2011.135.

IMAGENS

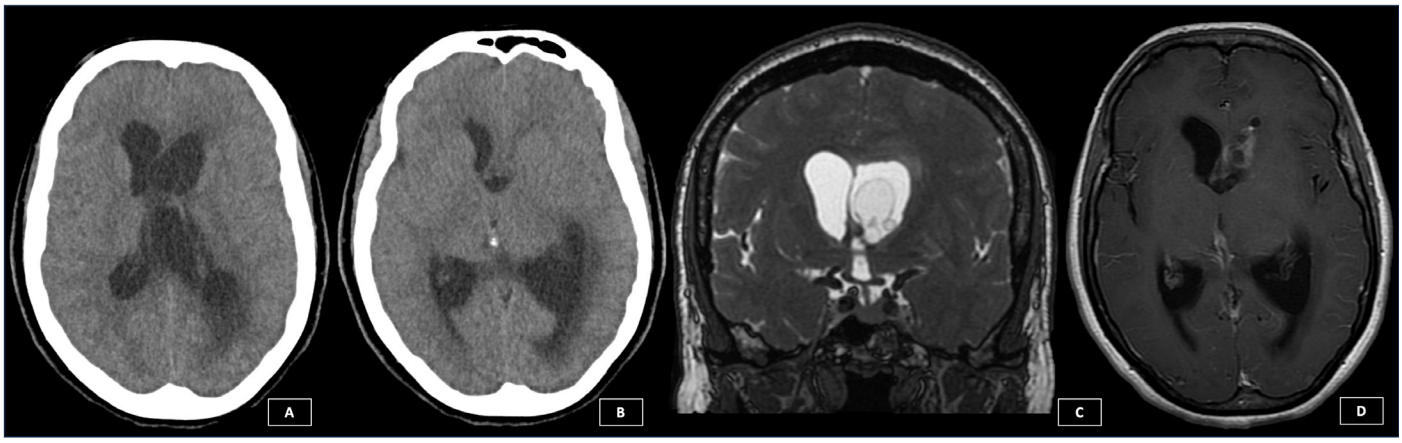

Figura 1: TC axial sem contraste (A-B) evidencia dilatação dos ventrículos laterais, com cisto multiloculado no corno anterior e corpo do ventrículo lateral esquerdo, com hipodensidsade periventricular, inferindo edema / transudação liquórica transependimária, associado a sinais de hipertensão intracraniana. No estudo de RM (C-D) foi possível identificar a obstrução do forame de Monroe esquerdo e discreto realce periférico dos cistos. Os achados são compatíveis com neurocisticercose racemosa.

Figura 2: RM demonstra volumoso cisto intraventricular à direita e múltiplos cistos extra-axiais nas cisternas da base, multiloculados e agrupados em "cacho de uva" (A-B). Sequência T1 pós-contraste (C) mostra espessamento e realce meníngeo adjacente, sugerindo processo inflamatório ativo. Os achados são compatíveis com neurocisticercose racemosa.

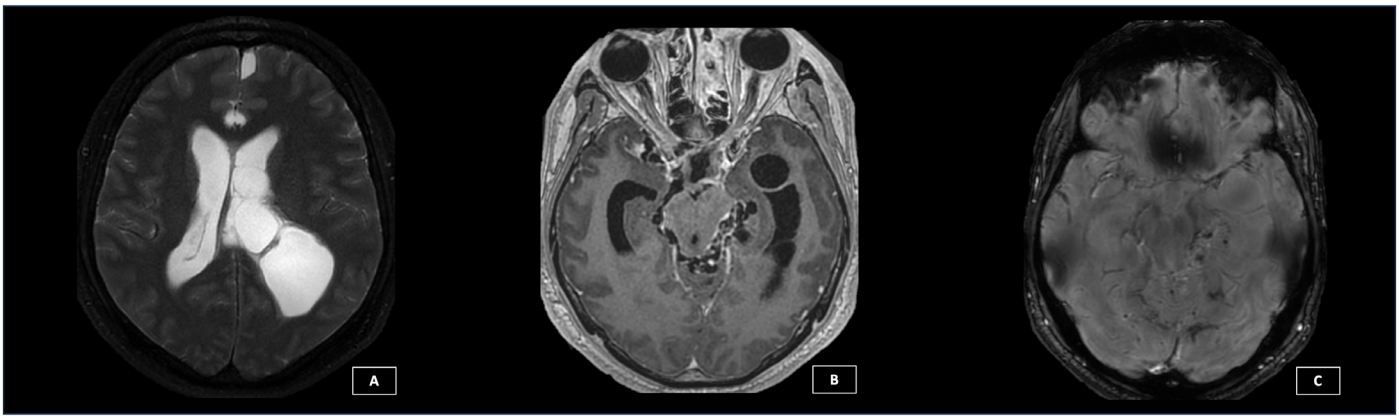

Figura 3: RM evidencia cistos multiloculares no ventrículo lateral esquerdo e nas cisternas da base (A-B), com hidrocefalia e sinais de hipertensão intracraniana. Observam-se calcificações na sequência de susceptibilidade magnética (C) e discreto realce meníngeo pós-contraste (B), compatíveis com neurocisticercose racemosa.