DISPLASIA FIBROSA NO FÊMUR PROXIMAL: ACHADO INCIDENTAL DE "DON'T TOUCH LESION"

Musculoesquelético

DADOS DO CASO

Autores: Rafael Jordão Oliveira - Hospital Unimed - Ferj, Radiologia – Rio de Janeiro – (RJ) - rafajordao.radio@gmail.com

Alice Silveira Modelo Gesto Pinto - Hospital Unimed - Ferj, Radiologia – Rio de Janeiro – (RJ);

Melina Jordão Oliveira - MedClinic - Paranavaí, Radiologia - Paranavaí – (PR);

Pedro Miguel Moraes Saad - Hospital Unimed - Ferj, Radiologia – Rio de Janeiro – (RJ);

Autor correspondente: Rafael Jordão Oliveira - Hospital Unimed - Ferj, Radiologia – Rio de Janeiro – (RJ) - rafajordao.radio@gmail.com

Palavras-Chave: Sistema Musculoesquelético, Displasia Fibrosa Óssea, Achados Incidentais.

URL: -

DOI: 10.5935/2965-1980.v4e20250063

RESUMO

Lesões focais ósseas são achados comuns no dia a dia do médico radiologista. Sendo assim, é essencial que o profissional seja capaz de identificar sinais de agressividade e distingui-los dos achados encontrados nas lesões típicas de "dont touch lesions", também conhecidas como "leave alone lesions", que dispensam prosseguimento diagnóstico.

HISTÓRICO CLÍNICO

Paciente do sexo masculino, 45 anos, servidor público, realizou tomografia computadorizada (TC) de abdome e pelve, sem contraste endovenoso, para acompanhamento de litíase ureteral.

ACHADOS RADIOLÓGICOS

A TC de abdome e pelve sem contraste endovenoso, demonstrou lesão de aspecto lítico, insuflante, intramedular no colo e diáfise proximal do fêmur direito, com margem esclerótica, associada a focos em vidro fosco e outros escleróticos de permeio e não possui sinais de rotura da cortical ou componente de partes moles, característico de displasia fibrosa. Em comparação à TC de abdome e pelve prévia, realizada pelo paciente em 2019, também sem contraste endovenoso, a lesão segue sem alterações significativas.

DISCUSSÃO

As lesões ósseas benignas com características típicas em exames de imagem, como as "don't touch lesions" descritas por Helms [1], dispensam exames adicionais. São achados frequentes e devem ser reconhecidas para evitar procedimentos invasivos desnecessários [2]. As lesões conhecidas como "don't touch" são a displasia fibrosa, desmoide cortical, cistos subcondrais, costocondrite (síndrome de Tietze), ilhotas ósseas, fibroma não ossificante, cisto ósseo simples, cisto ósseo aneurismático, infarto ósseo, cisto de herniação sinovial, melorreostose, hemangiomas vertebrais, esclerose vertebral discogênica, lesões pós-traumáticas como miosite ossificante e variantes anatômicas como pseudocisto umeral [3]. Nota-se que estas lesões não se alteram significativamente com a passagem do tempo, não se notando mudanças entre elas comparando exames antigos e atuais. A displasia fibrosa, achado incidental no fêmur proximal direito do paciente do caso clínico descrito, engloba alterações do desenvolvimento ósseo mais comuns em diáfise e metáfise de ossos longos, mas também encontradas em ossos craniofaciais, costelas e quadris, caracterizadas por matriz fibrosa e tecido ósseo localizados mais frequentemente na medular óssea de crianças e adultos jovens. Pode ser do tipo monostótica ou poliostótica, comprometendo um único

osso ou dois ou mais, respectivamente, estando presente mais comumente nesta última dor, assimetria focal, deformidades ósseas e fraturas patológicas pela maior suscetibilidade devido a perda da arquitetura óssea habitual [3], além de possíveis associações sindrômicas, como síndrome de McCune-Albright e síndrome de Mazabraud. A aparência nos exames de imagem depende da proporção entre a matriz fibrosa e o tecido ósseo, sendo os principais achados de imagem típicos o padrão em "vidro fosco", o qual decorre da perda e/ou rarefação da trabeculação habitual do osso, as margens mal definidas, a expansão óssea e a ausência de reação periosteal. Seus principais diagnósticos diferenciais de imagem são o cisto ósseo simples e infarto ósseo, uma vez que, em alguns casos, a displasia fibrosa, principalmente quando em processo de consolidação, pode mimetizar ambos. Porém, a presença da expansão óssea e da esclerose central, bem como, a ausência do padrão serpiginoso e de conteúdo líquido facilitam as suas diferenciações. São mais comumente diagnosticadas em achados incidentais em exames de imagens, como raio X, tomografia computadorizada ou ressonância magnética, entretanto, podem ser o foco do exame no caso de manifestação sintomática ou percepção pelo paciente

DIAGNÓSTICOS DIFERENCIAIS

- Cisto ósseo simples;
- Infarto ósseo.
- Displasia Fibrosa Óssea.

OQUE EU APRENDI COM ESSE CASO

A identificação correta de uma "don't touch lesion" evita intervenções desnecessárias como exposição à radiação, biópsias ou cirurgias, bem como notícias que causem preocupações excessivas no paciente. Sendo assim, é essencial que o profissional, mesmo não sendo especialista na área musculoesquelética, seja capaz de identificar características de agressividade em imagens e reconhecer padrões típicos de lesões não agressivas, como as "don't touch lesions", as quais podem ser conduzidas com segurança sem necessidade de investigação adicional.

REFERÊNCIAS

1. Helms CA. Don't touch lesions. In: Helms CA, editor. Fundamentals of Skeletal Radiology. 3rd ed. Philadelphia: Elsevier Saunders; 2005;
2. Mhuircheartaigh JN, Lin YC, Wu JS. Bone tumor mimickers: a pictorial essay. Indian J Radiol Imaging. 2014;24(3):225–236;
3. Fonseca EKUN, Castro ADAE, Kubo RS, Miranda FC, Taneja AK, Santos DDCB, et al. Musculoskeletal "don't touch" lesions: pictorial essay. Radiol Bras. 2019;52(1):48–53.

IMAGENS

Figura 1A: TC sem contraste endovenoso, no plano coronal, demonstrando lesão de aspecto lítico, insuflante, intramedular no colo e diáfise proximal do fêmur direito, com margem esclerótica, associado a focos em vidro fosco e outros escleróticos de permeio, sem sinais de rotura da cortical ou componente de partes moles, característico de displasia fibrosa (seta).endovenoso, e a mais recente, de 2024 (à esquerda). A lesão segue sem alterações significativas (setas).

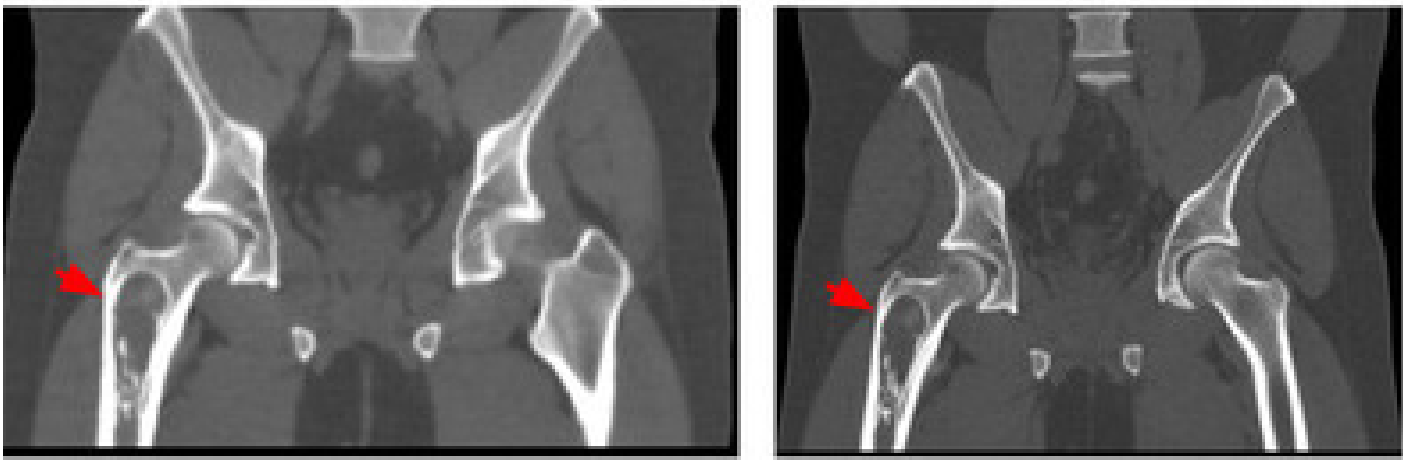

Figura 1B: Comparação entre a TC de abdome e pelve prévia, de 2019 (à direita), também realizada sem contraste endovenoso, e a mais recente, de 2024 (à esquerda). A lesão segue sem alterações significativas (setas).

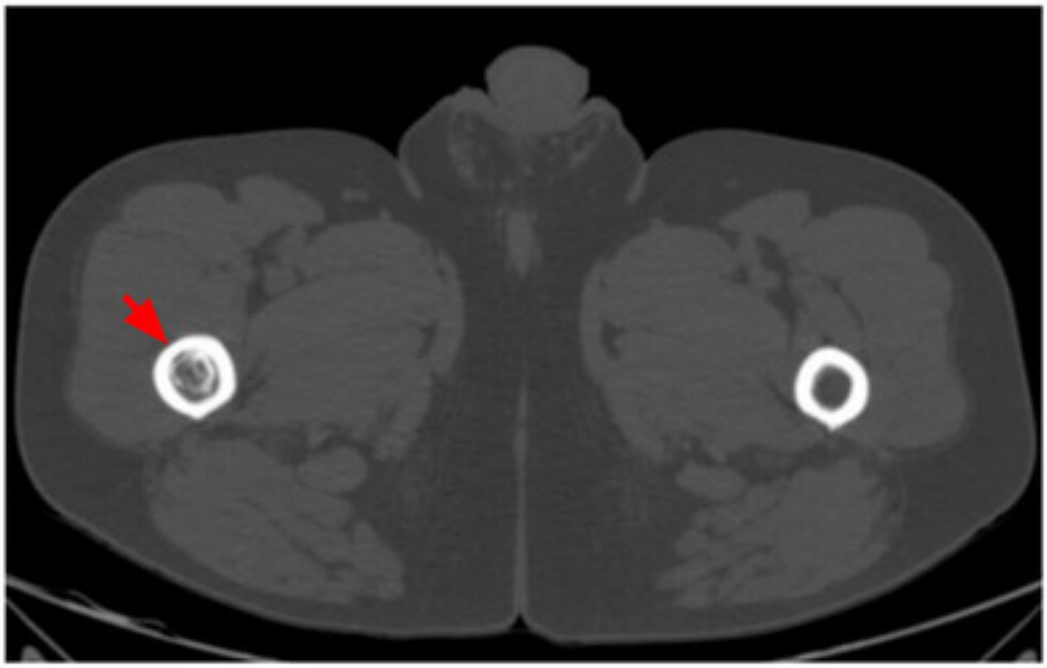

Figura 2: TC sem contraste endovenoso, no plano axial, destacando o aspecto em "vido fosco" da lesão (seta).

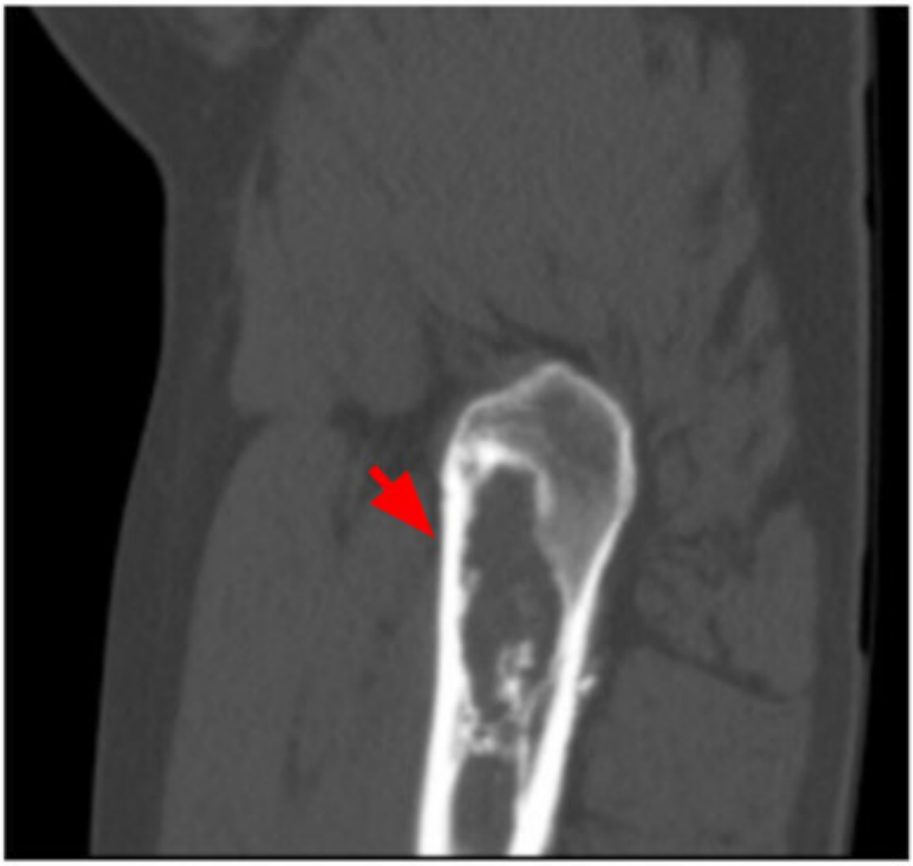

Figura 3: TC sem contraste endovenoso, no plano sagital, destacando o aspecto lítico da lesão (seta).