SINOVIOSSARCOMA DE RETROFARINGE: RELATO DE CASO

Cabeça e Pescoço

DADOS DO CASO

Autores: João Victor Gonçalves de Hollanda-Instituto Nacional do Câncer, Radiologia e Diagnóstico Por Imagem - Rio de Janeiro – (RJ) – Email: jv.hollanda2@gmail.com

Helcio Mendonça Pereira - Instituto Nacional do Câncer, Radiologia e Diagnóstico Por Imagem - Rio de Janeiro – (RJ)

Veronica Goulart Moreira - Instituto Nacional do Câncer, Patologia- Rio de Janeiro – (RJ)

Autor correspondente: João Victor Gonçalves de Hollanda-Instituto Nacional do Câncer, Radiologia e Diagnóstico Por Imagem - Rio de Janeiro – (RJ) – Email: jv.hollanda2@gmail.com

Palavras-Chave: Neoplasias de Tecidos Moles, Diagnóstico por Imagem, Sarcoma Sinovial e Sarcoma

URL: -

DOI: 10.5935/2965-1980.2024v4e20250059

RESUMO

Paciente de 45 anos, apresentando rápido aumento do volume cervical, cervicalgia, disfagia e disfonia, no período de um mês. Ressonância magnética sugestiva de sinoviossarcoma confirmado por imunohistoquímica. Foi realizada cervicotomia exploradora e radioterapia para tratamento. Realiza acompanhamento anual com ressonância, sem sinais de recidiva até o momento.

HISTÓRICO CLÍNICO

Paciente do sexo feminino, 45 anos, iniciou quadro com cervicalgia e aumento de volume cervical. Após um mês, os sintomas progrediram rapidamente para disfonia e disfagia a líquidos. Foi solicitado um exame de ressonância magnética do pescoço (Figuras 1, 2, 3, 4) que revelou massa retrofaríngea sugestiva de neoplasia sarcomatosa.

ACHADOS RADIOLOGICOS

Ressonância magnética do pescoço revelou volumosa formação expansiva heterogênea com componentes sólido-císticos, de contorno lobulado e limites definidos, apresentando sinal iso/hipointenso em T1 (Figura 3A), heterogêneo em T2 e STIR (Figura 2A, 2B) e com realce periférico no T1 FAT SAT pós contraste (Figura 3B). Também apresenta áreas de restrição à difusão, revelando áreas sólidas de alta celularidade e áreas císticas, confirmada no mapa ADC (Figuras 4A, 4B). A lesão mede 16,7 x 9,9 x 5,4 cm (Figuras 1A, 1B) e apresenta íntimo contato com a musculatura pré-vertebral, músculos esternocleidomastoideos, porção posterior dos lobos tireoidianos e pequeno contato com o plano profundo das parótidas, sem linfonodomegalias (Figura 1A, 1B). O achado foi sugestivo de lesão neoplásica, com possível natureza sarcomatosa.

DISCUSSÃO

O sinoviossarcoma foi descrito pela primeira vez em 1893. É um tipo raro de neoplasia maligna de partes moles, responsável por aproximadamente 2,5% a 10,5% de todos os tumores malignos primários de tecidos moles [1]. Os membros inferiores, especialmente a fossa poplítea é a região com maior incidência [2]. Adolescentes e adultos jovens, com idade entre 15 e 40 anos, são a faixa etária mais acometida [1]. A avaliação diagnóstica do sinoviossarcoma envolve uma combinação de exames patológicos e radiológicos, fundamentais para o estadiamento e para a determinação do tratamento adequado [2]. Os achados de imagem, embora não sejam patognomônicos, podem levantar uma suspeita significativa de sinoviossarcoma quando uma massa nas partes moles é identificada próxima a uma articulação em um paciente jovem, especialmente

se houver calcificação associada na radiografia [1,2]. Estudos de imagem como a tomografia computadorizada e, especialmente, a ressonância magnética (RM) são essenciais para avaliar as características da lesão e sua extensão. A RM frequentemente revela um aspecto multilobulado e heterogêneo, com sinais conhecidos como "triple sign" (três tipos de sinal devido à mistura de componentes sólidos e císticos) e o "bowl of grapes sign" (sinal de "cacho de uvas", representando septos e níveis de fluidos), os quais são sugestivos de sinoviossarcoma [1]. O sinoviossarcoma bifásico é uma neoplasia rara, caracterizada pela presença de componentes epiteliais e mesenquimais [1]. A localização na retrofaringe é incomum e representa um desafio diagnóstico e terapêutico [2-4]. O diagnóstico pode ser confirmado por biópsia que revela acometimento fusocelular com atipias leves e moderada celularidade, sem presença de necrose ou figuras de mitose (Figura 5A). A imunohistoquímica apresenta positividade para marcadores epiteliais (panqueratinas) como o CK7 (Figura 6C), EMA (Figura 6D) e Bcl-2 (Figura 5B) e negatividade para actina 1A4 [1]. O tratamento consiste na ressecção cirúrgica e radioterapia [2]. Casos como este ressaltam a importância de uma abordagem multidisciplinar para sarcomas raros e de diagnóstico desafiador.

DIAGNÓSTICOS DIFERENCIAIS

Tumor maligno de bainha de nervos periféricos;
Sarcoma de Ewing;
Tumor fibroso solitário;
Carcinossarcoma;
Tumor mixoide;
Fibrossarcoma;
Leiomiossarcoma.

O QUE APRENDI COM ESSE CASO

Este caso destaca a importância do conhecimento da anatomia radiológica cervical e das principais patologias que se apresentam como diagnósticos diferenciais associada à avaliação multidisciplinar ágil possibilitando o diagnóstico precoce de condições raras com apresentações não usuais e seu tratamento eficaz.

REFERÊNCIAS

1. MURPHEY, M.; GIBSON, M.; JENNINGS, B.; CRESPO-RODRÍGUEZ, A.; FANBURG-SMITH, J.; GAJEWSKI, D. From the Archives of the AFIP: Imaging of Synovial Sarcoma with Radiologic-Pathologic Correlation. Radiographics, v. 26, n. 5, p. 1543-1565, 2006. DOI: 10.1148/rg.265065084.
2. O'SULLIVAN, P.; HARRIS, A.; MUNK, P. Radiological Features of Synovial Cell Sarcoma. British Journal of Radiology, v. 81, n. 964, p. 346-356, 2008. DOI: 10.1259/bjr/28335824.
3. VANDEN BOSSCHE, S.; CASSELMAN, J. W.; SALAMON, N. M. Upper Neck Spaces: Anatomy and Pathology. In: BARKHOF, F.; JAGER, R.; THURNHER, M.; ROVIRA CAÑELLAS, A. (ed.). Clinical Neuroradiology. Cham: Springer, 2021. DOI: 10.1007/9783-319-61423-6_89-1
4. BRANSTETTER, B. F.; WEISSMAN, J. L. Normal Anatomy of the Neck with CT and MR Imaging Correlation. Radiologic Clinics of North America, v. 38, n. 5, p. 925-940, 2000. DOI: 10.1016/S0033-8389(05)70213-X.

IMAGENS

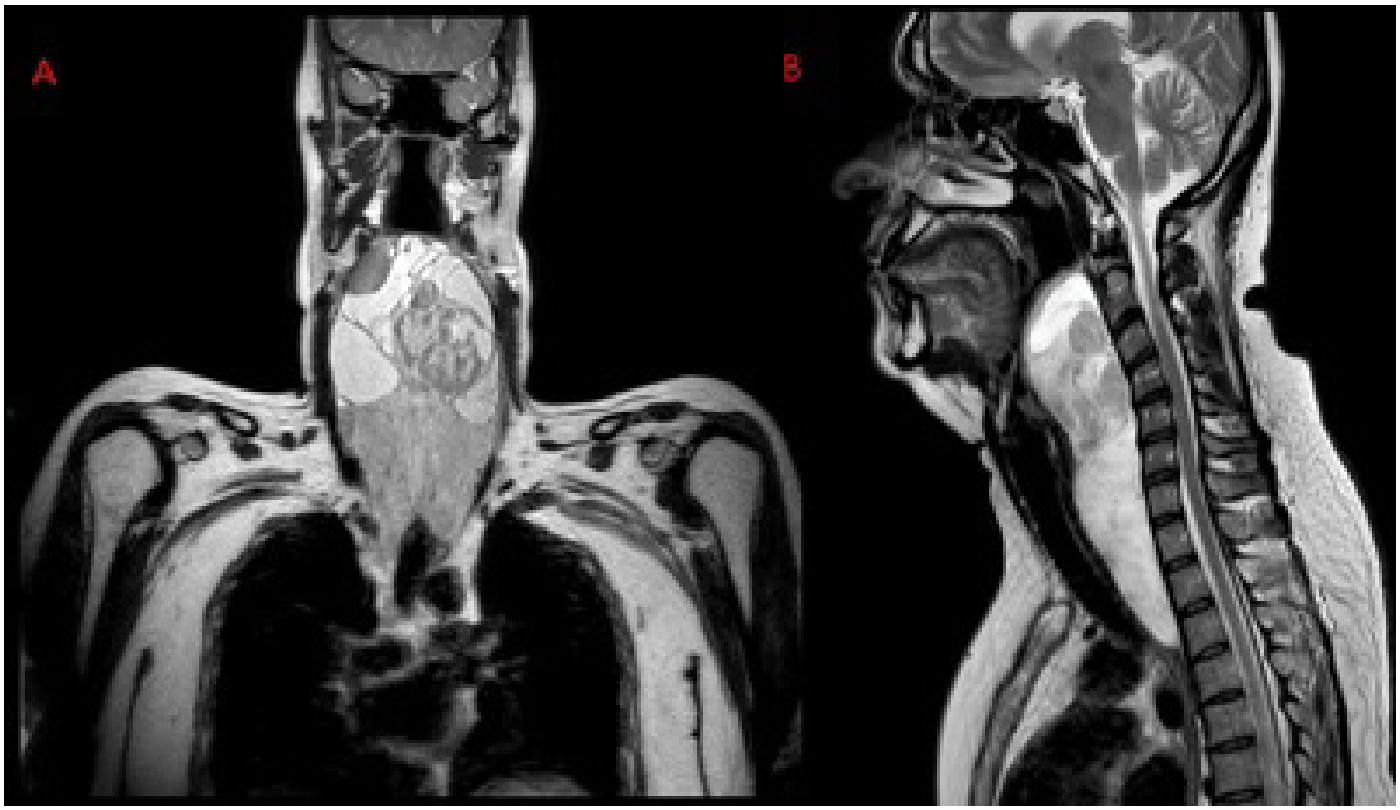

Figura 1 RM do pescoço nas sequências coronal T2 (A) e sagital T2 (B). Volumosa formação expansiva sólidocística de limites bem definidos e sinal heterogêneo em T2, localizado na região retrofaríngea, medindo 16,7 x 9,9 x 5,4 cm.

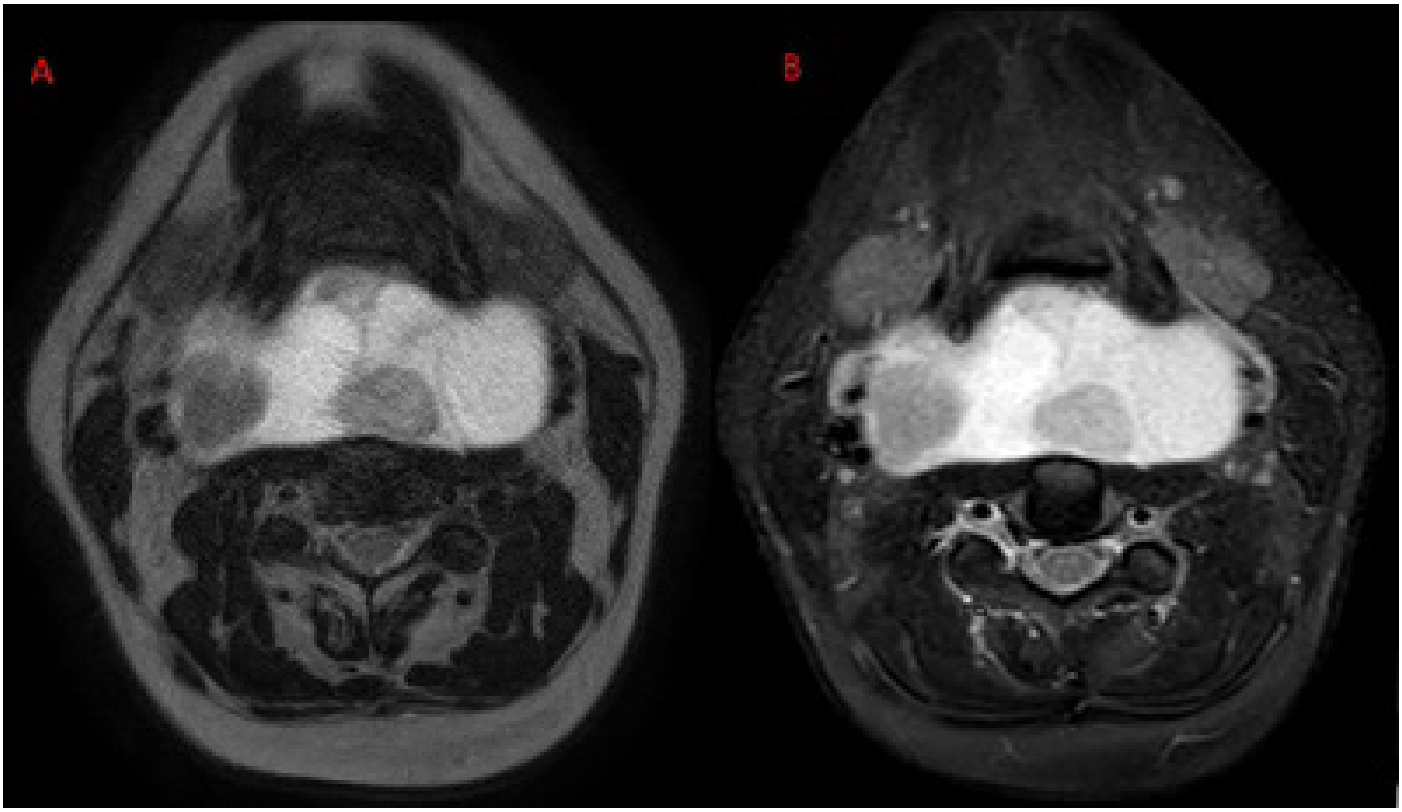

Figura 2. RM do pescoço nas sequências axial T2 (A) e axial STIR (B). Volumosa formação expansiva sólido-cística de limites bem definidos e sinal heterogêneo em T2 e STIR, localizado na região retrofaríngea.

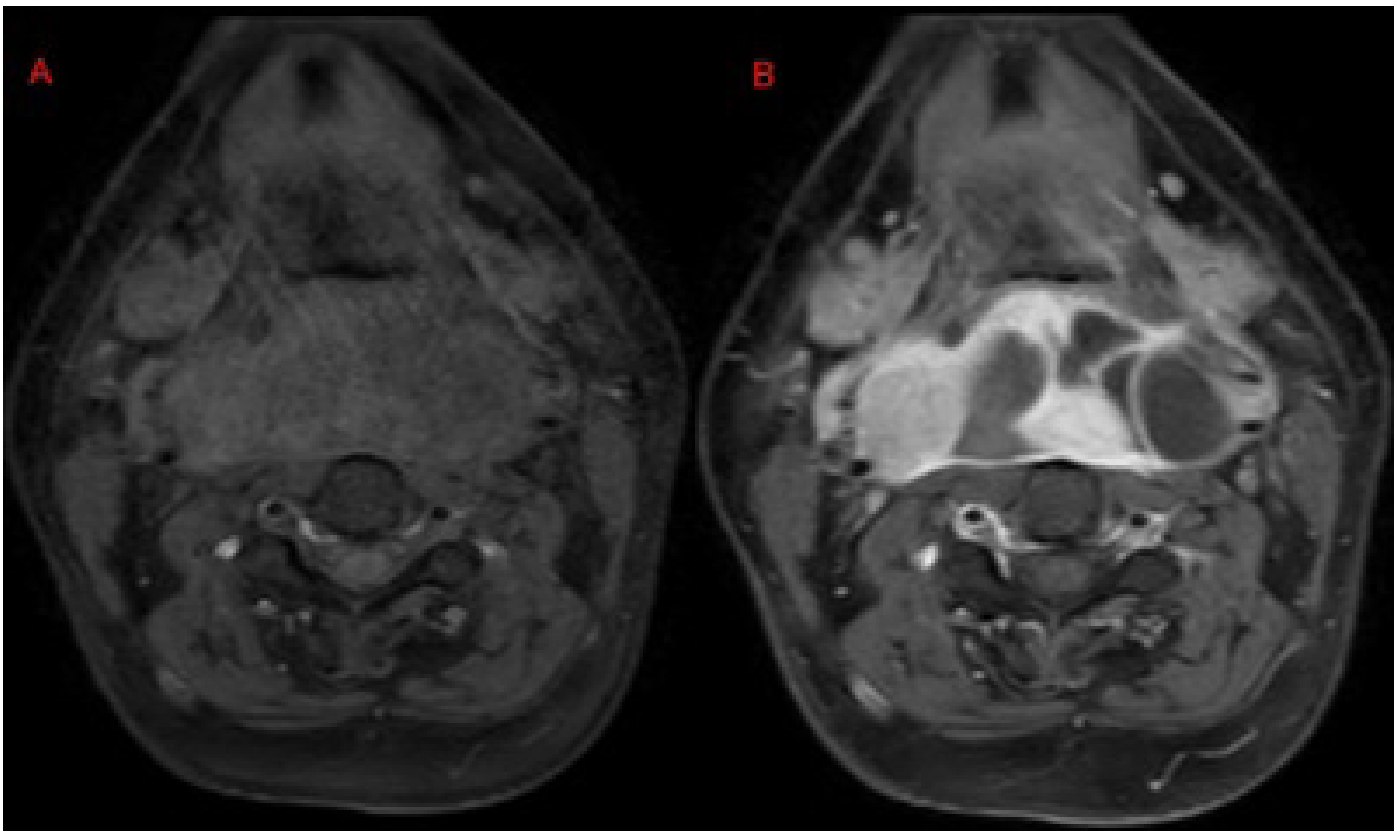

Figura 3. RM do pescoço nas sequências axial T1 FAT SAT (A) e axial T1 FAT SAT pós contraste (B). Volumosa formação expansiva com sinal isointenso em T1 FAT SAT e heterogêneo com realce periférico no T1 FAT SAT Pós Contraste

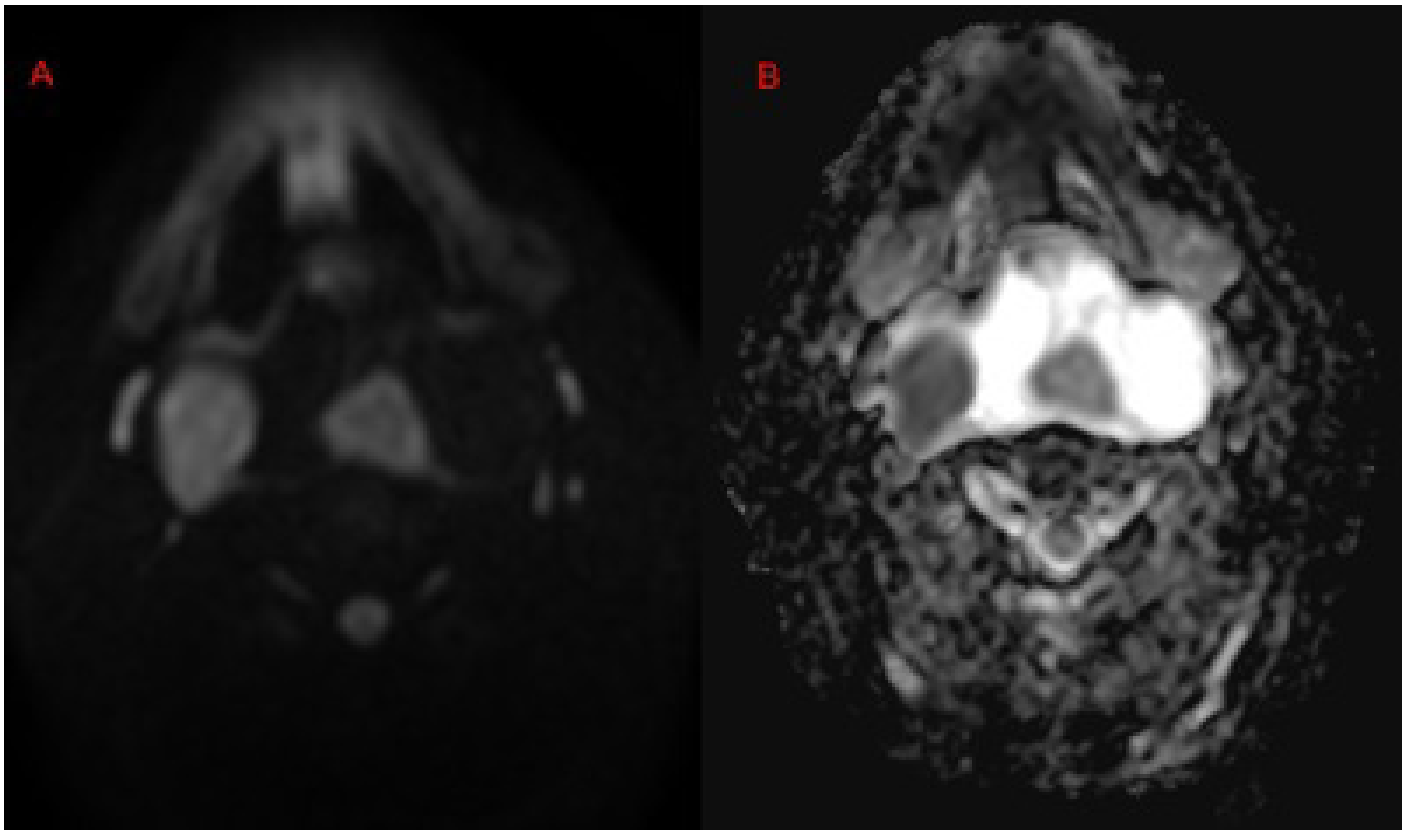

Figura 4. RM do pescoço nas sequências axial difusão (A) e axial ADC (B). A volumosa lesão possui áreas de restrição à difusão, revelando áreas sólidas de alta celularidade e áreas císticas, confirmada no mapa ADC.

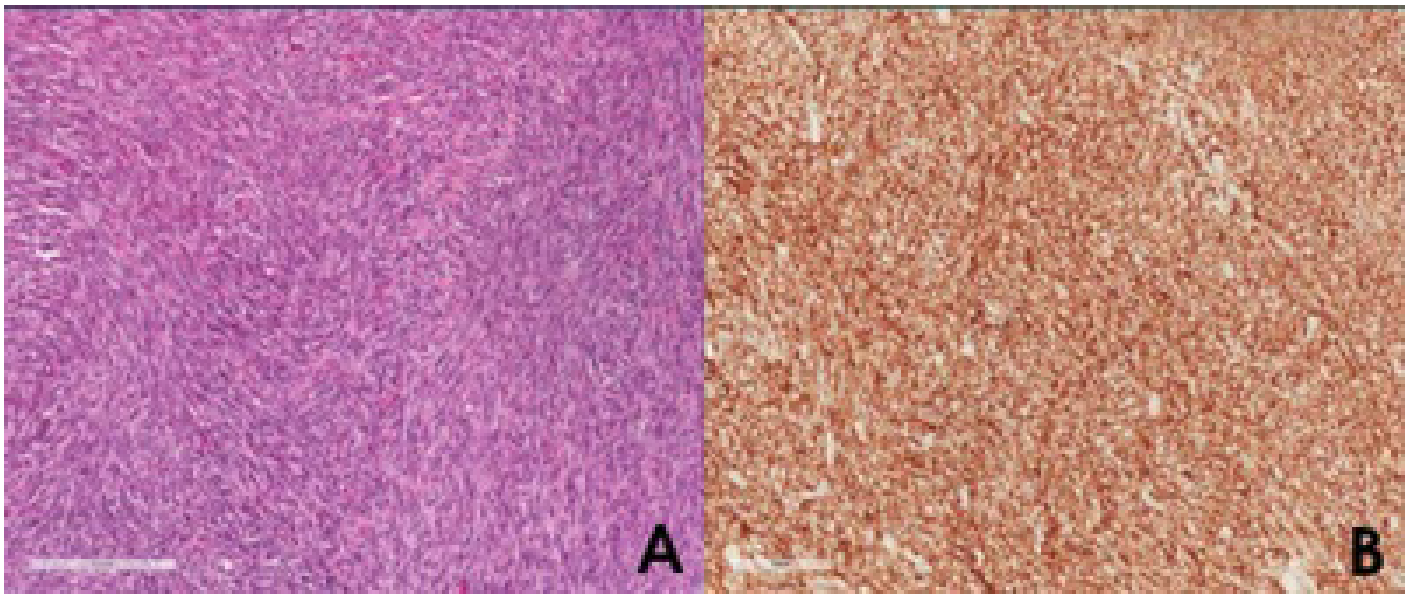

Figura 5.A. HE. Neoplasia constituída por feixes multidirecionais de células fusiformes atípicas. Celularidade elevada. Escasso estroma. Componente epitelial pouco perceptível B. BCL2: positivo.

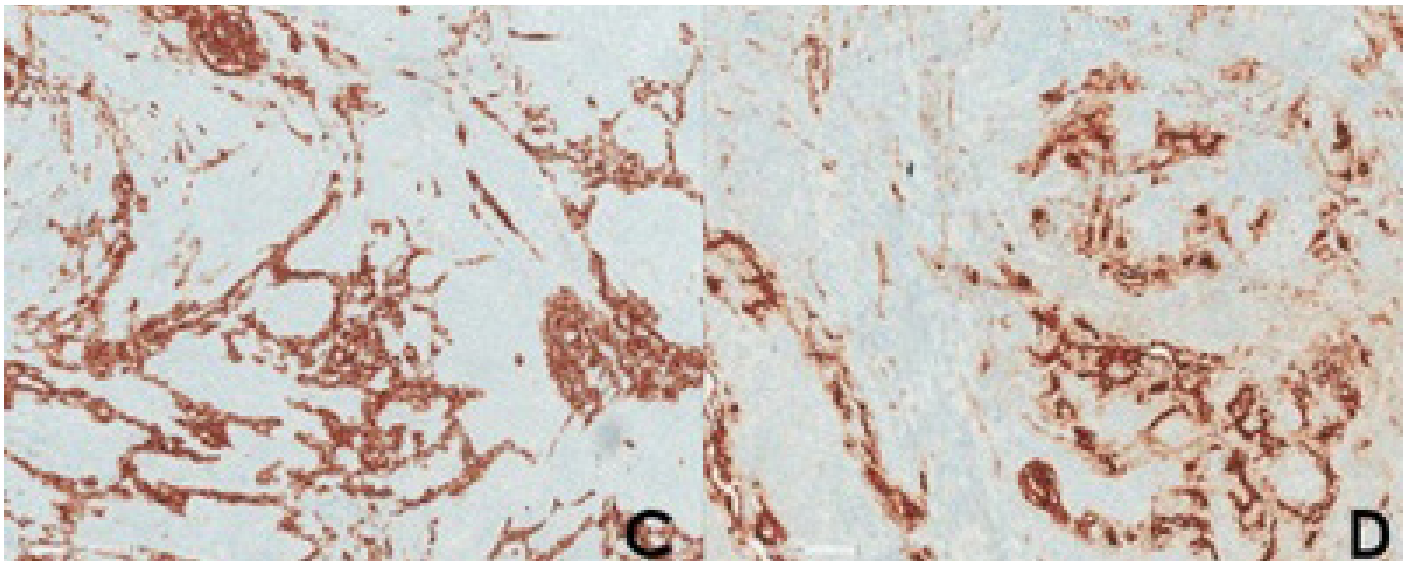

Figura 6 C. Citoqueratina 7: positivo em parte das células, ressaltando o componente epitelial D. EMA: positivo em parte das células, ressaltando o componente epitelial