

## NEUROCISTICERCOSE

Neurorradiologia

---

### Dados do Caso

**Data submissão:** 09/03/2020  
**Data publicação:** 19/04/2020  
**Seção :** Ensino  
**Tipo de Caso :** Tipo Caso 1  
**Autor:** JULIANA HOLANDA DE GAUW - FUND. HOSP. DA ACRO-INDÚSTRIA DO AÇÚCAR E DO ÁLCOOL DE ALAGOAS  
RODRIGO CERQUEIRA BOMFIM - FUND. HOSP. DA ACRO-INDÚSTRIA DO AÇÚCAR E DO ÁLCOOL DE ALAGOAS  
LUANA THAYSE BARROS DE LIMA - FUND. HOSP. DA ACROINDÚSTRIA DO AÇÚCAR E DO ÁLCOOL DE ALAGOAS  
PATRICIA PEREIRA NUNES - FUND. HOSP. DA ACROINDÚSTRIA DO AÇÚCAR E DO ÁLCOOL DE ALAGOAS

**Autor correspondente:** -

**Dados do paciente :** Masculino , 48 anos

**Palavras-Chave :** Neurocisticercose, Diagnóstico por Imagem

**URL:** <https://brad.org.br/article/4237/pt-BR/neurocisticercose>

**Link do Abstract no PUBMED:**

**DOI :** Ahead of DOI

### Resumo

Caso de neurocisticercose de comprometimento intra e extra-axial com diagnóstico tardio.

### Histórico Clínico

Paciente proveniente da zona rural, admitido com relato de AVE há 7 anos, com seqüela de hemiparesia à direita, e desde então apresentava clonias em hemiface direita e convulsões, com bom controle com uso de Carbamazepina 600 mg/dia. Há 2 anos evoluiu com piora das crises e nos últimos meses com confusão mental. Não apresentava exames de diagnóstico por imagem ou relatórios médicos. Ao exame físico apresentava desvio da rima labial para a esquerda e comprometimento cognitivo, incluindo memória, disfunção executiva e visuoespacial.

## **Achados Radiológicos**

Ressonância magnética do encéfalo exibindo múltiplas lesões características de neurocisticercose, com comprometimento intra e extra-axial, em diferentes estágios de evolução, destacando-se duas delas que se encontram no epêndima e no interior do ventrículo lateral direito.

## **Discussão**

A neurocisticercose é uma infecção comum em muitos pacientes com epilepsia secundária em todo o mundo. O acesso limitado ao sistema de saúde dificulta a identificação e o tratamento, podendo estes pacientes permanecerem com diagnóstico errôneo durante muitos anos.

## **Lista de Diferenciais**

- Tuberculomas
- Metastases cerebrais

## **Diagnóstico**

- Neurocisticercose

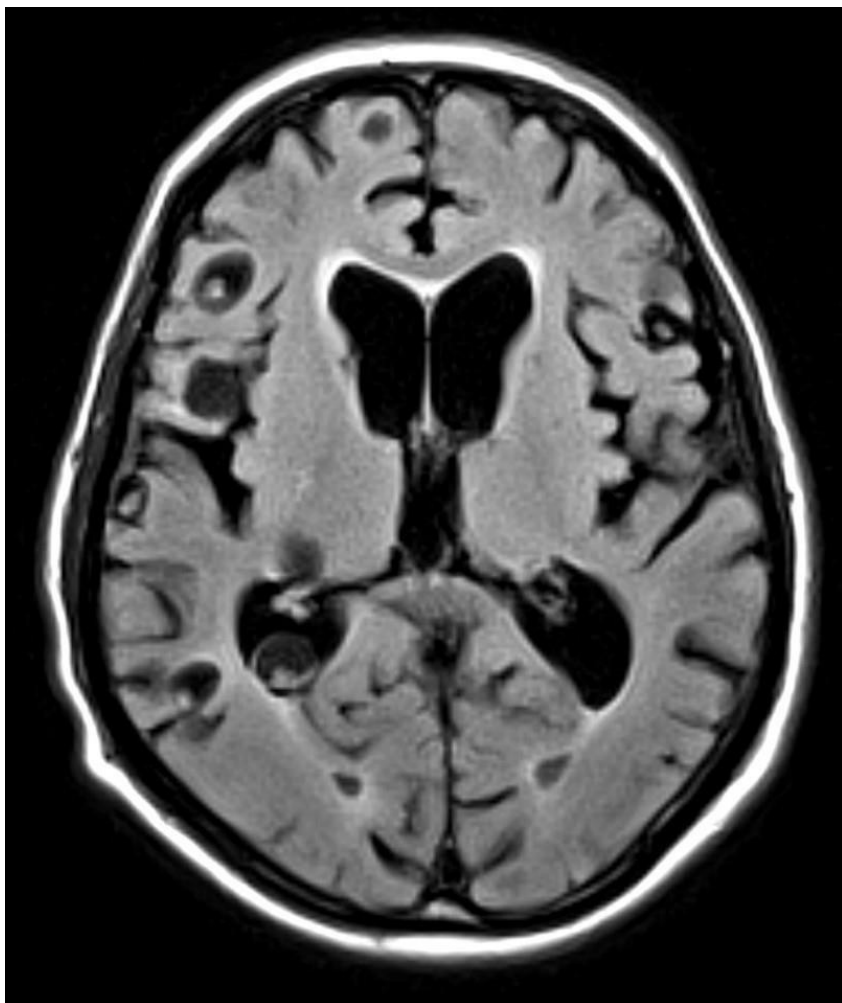## **Aprendizado**

O diagnóstico da neurocisticercose pode passar despercebido em regiões com acesso limitado ao diagnóstico por imagem. É uma causa comum e tratável de epilepsia secundária em todo o mundo que não deve deixar de ser investigada em áreas endêmicas.

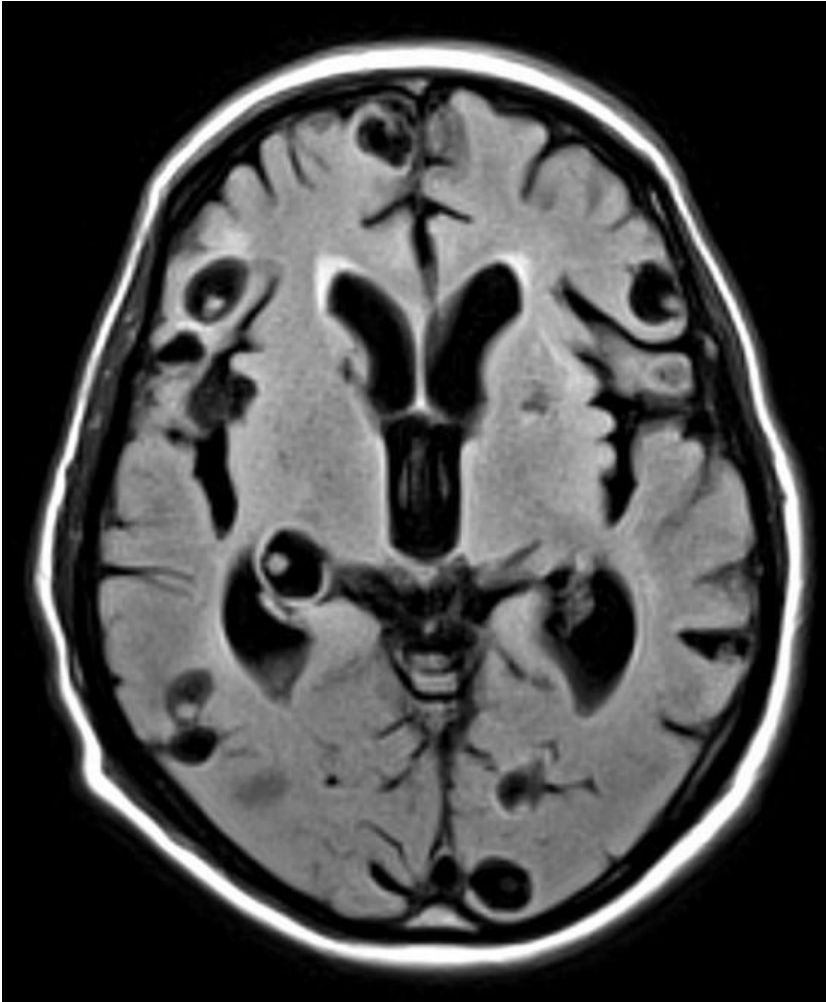
## **Referências**

- Neurocysticercosis: A Treatable Cause of Epilepsy. Epilepsy Notes. Andrew N. Wilner, MD. September 06, 2013.

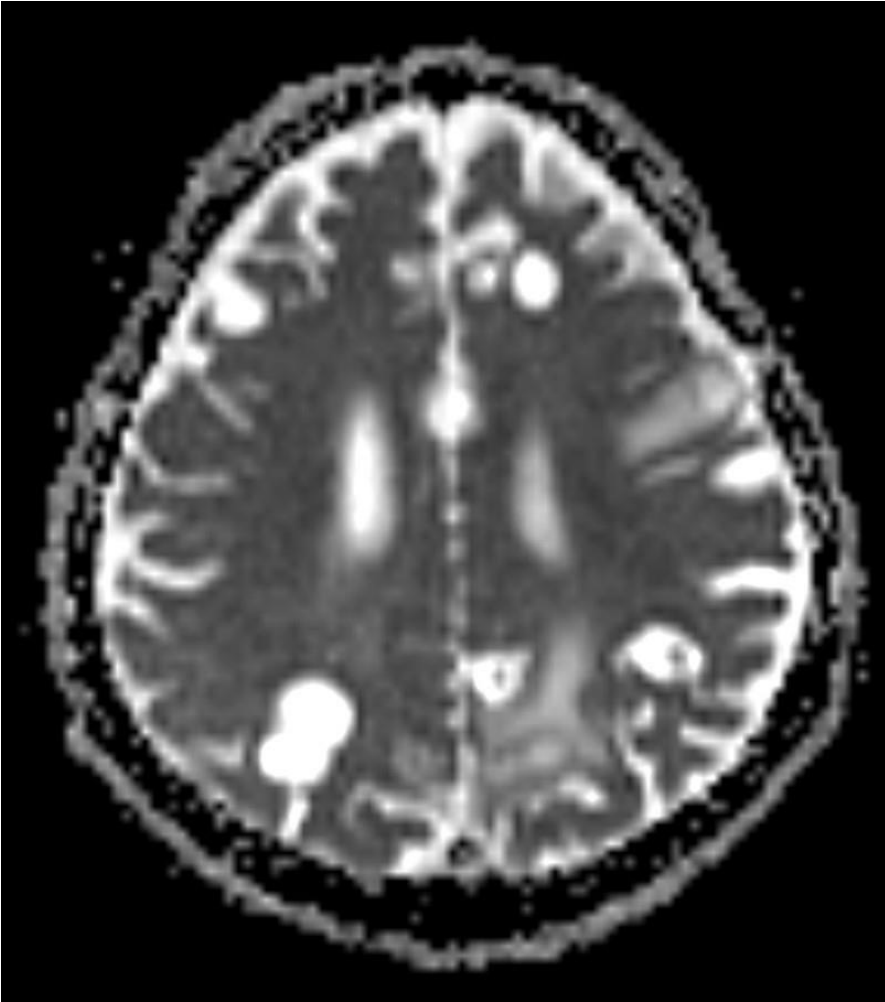
## Imagens



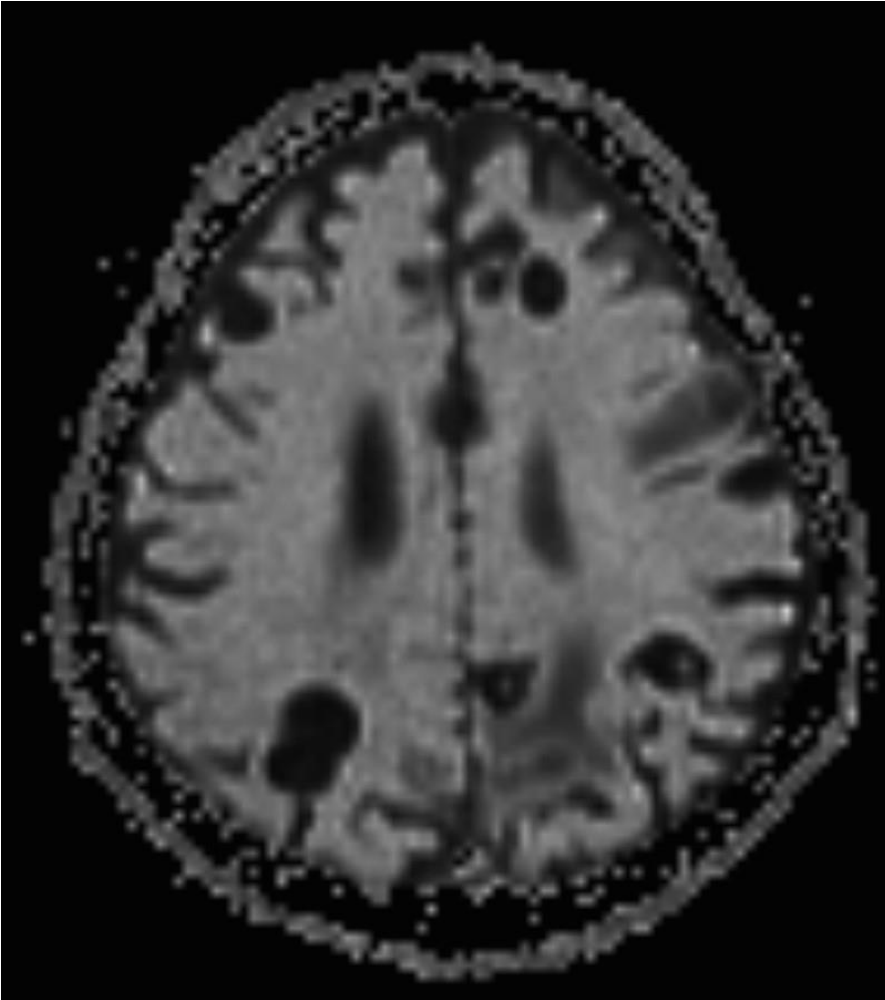
Axial T1 exibindo múltiplas lesões, destacando-se uma delas no epêndima do ventrículo lateral direito.



Axial T1 exibindo múltiplas lesões, destacando-se uma delas no interior do ventrículo lateral direito.



Axial difusão



Axial ADC

## Vídeos

MRI - FLAIR AXIAL <https://brad.org.br/Files/Cases/0903200837-a01bbee5d275.mp4>