

COLELITÍASE EM VESÍCULA BILIAR REMANESCENTE COMPLICADA COM SÍNDROME DE MIRIZZI

Gastrointestinal , Emergência

Dados do Caso

Data submissão: 25/01/2020

Data publicação: 31/01/2020

Seção : Ensino

Tipo de Caso : Tipo Caso 1

Autor: Eduardo Oliveira Pacheco - UNIVERSIDADE FEDERAL DE SÃO PAULO - UNIFESP - ESCOLA PAULISTA DE MEDICINA
Giuseppe D'Ippolito - UNIVERSIDADE FEDERAL DE SÃO PAULO - UNIFESP - ESCOLA PAULISTA DE MEDICINA

Autor correspondente: -

Dados do paciente : Feminino , 47 anos

Palavras-Chave : Colelitíase, Colectomia, Imagem por Ressonância Magnética, Tomografia Computadorizada por Raios X, Complicações PósOperatórias

URL: <https://brad.org.br/article/4229/pt-BR/colelitiase-em-vesicula-biliar-remanescente-complicada-com-sindrome-de-mirizzi>

Link do Abstract no PUBMED:

DOI : Ahead of DOI

Resumo

Apresentamos um caso de desenvolvimento de cálculo no interior de uma vesícula biliar remanescente após colecistectomia pregressa, e evoluindo com compressão sobre a via biliar dilatando-a e provocando icterícia, caracterizando uma síndrome de Mirizzi, com os seus aspectos na tomografia computadorizada e ressonância magnética.

Histórico Clínico

A paciente apresentou em fevereiro de 2019 quadro de icterícia progressiva, associada a dor em hipocôndrio direito, sem melhora espontânea. Ela relata episódios prévios anuais de icterícia colestática flutuante, com duração aproximada de 15 dias e melhora espontânea, desde 2015. Refere colecistectomia aberta em junho de 2010, na vigência de colecistite aguda

Achados Radiológicos

A paciente foi submetida à ultrassonografia (US) do abdome superior que evidenciou apenas dilatação das vias biliares intra-hepáticas, e tomografia computadorizada (TC) sem contraste de abdome (figura 1), confirmando dilatação das vias biliares intra-hepáticas, revelando focos de aerobilia, e uma imagem ovalada, heterogênea, com focos gasosos de permeio, no leito vesicular, adjacente ao hilo hepático, medindo 5,0 cm, em contato com a confluência dos ductos hepáticos, a partir do qual se caracteriza a dilatação a montante da árvore biliar. A possibilidade diagnóstica de cálculo de vesícula biliar remanescente (VBR) / coto de ducto cístico (CDC) foi aventada. Na sequência de investigação diagnóstica foi realizada uma colangiorrressonância (CRM) (figuras 2, 3 e 4), revelando um marcado hipossinal em T2 da imagem no hilo hepático, com discreto hipersinal em T1, e caracterizando melhor a dilatação da árvore biliar, a montante ao ducto hepático comum, relacionada a efeito compressivo da lesão supramencionada. A colangiografia percutânea (figura 5) evidenciou comunicação fistulizada do ducto hepático comum com a provável VBR/CDC, além de mostrar seu efeito estenótico sobre os dois terços proximais do colédoco e dilatação à montante, configurando a síndrome de Mirizzi.

Discussão

A síndrome pós-colecistectomia é caracterizada pela manutenção dos sintomas pré-operatórios mesmo após a colecistectomia, ocorrendo em cerca de 10 – 40% dos casos (1,2,3). Esta condição possui múltiplos fatores causais, não biliares e biliares, sendo a coledocolitíase, estenose traumática da via biliar, disfunção do esfíncter de Oddi, e VBR /CDC os exemplos de causas biliares (1,3). CDC longo é considerado quando seu comprimento é maior que 1,0 cm, ele é indistinguível histologicamente, e muitas vezes também por imagem, da VBR (1,4). Esses remanescentes podem ocorrer propositalmente ou inadvertidamente, em casos de dificuldades técnicas cirúrgicas, e tem apresentando aumento de sua frequência, relacionado com o uso mais amplo da vídeolaparoscopia (1,4). Destaca-se o fato de existirem diversas complicações potenciais relacionadas a essas estruturas, e entre elas, a formação de cálculos (1). Quanto maior o remanescente cirúrgico da VB ou do cístico, maior a probabilidade deste gerar cálculos, sendo um evento incomum de acordo com os relatos de casos e escassas séries de caso na literatura (1,4). A US possui baixa sensibilidade no diagnóstico, como demonstrado no caso aqui apresentado (1,4). Por outro lado, a CRM consiste no método de escolha, com sensibilidade variando de 95% a 100% e especificidade de 88% a 89% (1,4). Cálculos de vesícula biliar apresentam-se com hipossinal T2 e sinal variável em T1, sendo os de colesterol hipointensos e os pigmentados hiperintensos em T1, de acordo com seu grau de hidratação (5). A síndrome de Mirizzi é uma síndrome rara com incidência anual menor que 1% em países desenvolvidos, e especialmente rara em pacientes submetidos previamente à colecistectomia, com poucos relatos na literatura neste grupo de pacientes (3,6) . Essa entidade é caracterizada pela impactação de um cálculo no infundíbulo da vesícula biliar ou no ducto cístico que leva a obstrução do ducto hepático comum, seja por compressão mecânica ou processo inflamatório secundário e dilatação da via biliar é classificada com base na presença e gravidade da fistulização colecistobiliar (3,6).

Lista de Diferenciais

- corpo estranho

Diagnóstico

- Colelitíase em Vesícula Biliar Remanescente Complicada com Síndrome de Mirizzi

Aprendizado

Mesmo pacientes previamente submetidos à colecistectomia podem apresentar colelitíase e até mesmo colecistite, relacionada a remanescentes cirúrgicos da VB ou com coto longo do ducto cístico, evoluindo com síndrome pós-colecistectomia e sintomas biliares. Neste contexto, a CRM é o método de escolha na investigação diagnóstica. Reconhecer as características de sinal na RM dos diferentes tipos de cálculos biliares auxilia em estabelecer um diagnóstico específico.

Referências

- 1. Chowbey P, Sharma A, Goswami A. Residual gallbladder stones after cholecystectomy: A literature review. *J Min Access Surg* 2015;11:223-30.
- 2. Calhoun SK, Piechowiak RL. Recurrent cholecystitis and cholelithiasis in a gallbladder remnant 14 years after a converted cholecystectomy. *Radiology Case Reports*. [Online] 2010;5:332.
- 3. Nagorni EA, Kouklakis G, Tsaroucha A. Post-laparoscopic cholecystectomy Mirizzi syndrome induced by polymeric surgical clips: a case report and review of the literature. *Journal of Medical Case Reports* (2016) 10:135.
- 4. Saroj SK, Kumar S, Afaq Y. The Laparoscopic Re-Exploration in the Management of the Gallbladder Remnant and the Cystic Duct Stump Calculi. *Journal of Clinical and Diagnostic Research*. 2016 Aug, Vol-10(8): PC06-PC086 6.
- 5. Tsai HM, Lin XZ, Chen CY. MRI of Gallstones with Different Compositions. *AJR* 2004;182:1513–1519.
- 6. Lim MS, Jeon JY, Kwon JW. Laparoscopic treatment for post-cholecystectomy Mirizzi syndrome. *Korean J Hepatobiliary Pancreat Surg* 2013;17:79-82.

Imagens

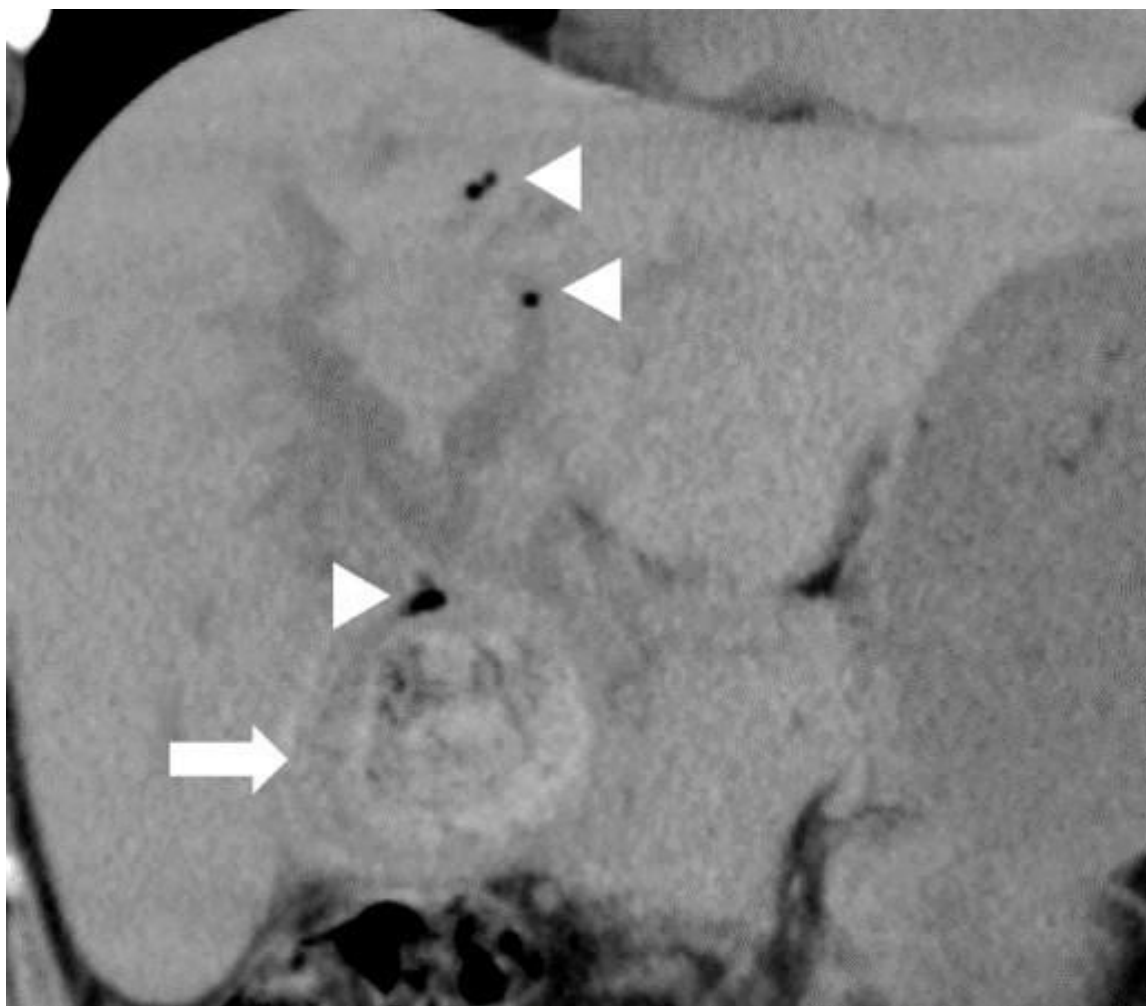


Figura 1: Reformatação coronal de TC sem contraste evidencia imagem heterogênea no interior no leito da vesícula biliar (seta), associado a dilatação da via biliar intra-hepática, com aerobilia (ponta de seta).

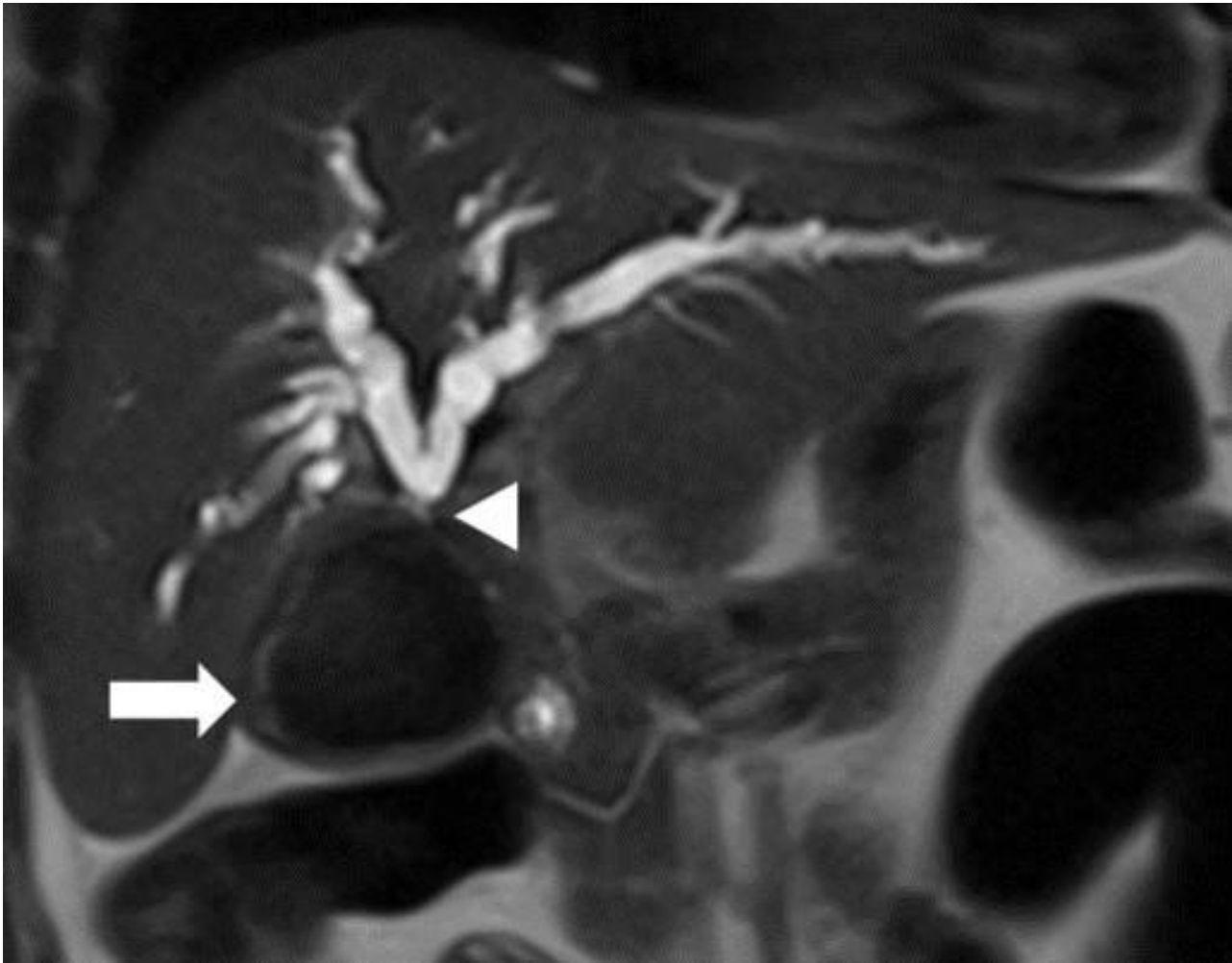


Figura 2: RM ponderada em T2, no plano coronal, mostra marcado hipossinal do cálculo (seta) e confirma a moderada dilatação da via biliar intra-hepática, a montante ao ducto hepático comum (ponta de seta), com aparente efeito compressivo do cálculo sobre vias biliares.

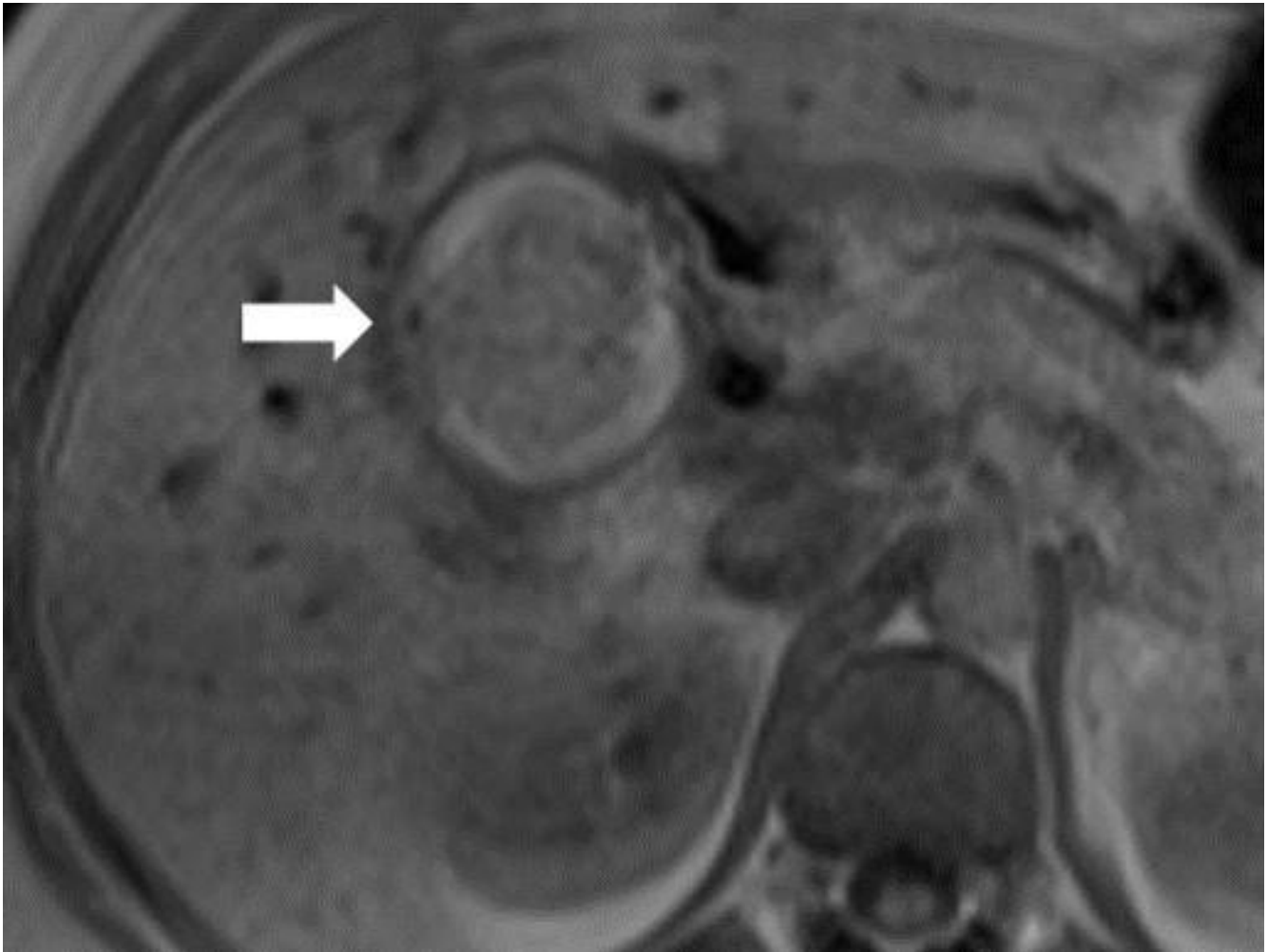


Figura 3: RM ponderada em T1, no plano axial, revela moderado hipersinal do cálculo, sugerindo natureza pigmentada do mesmo (seta).

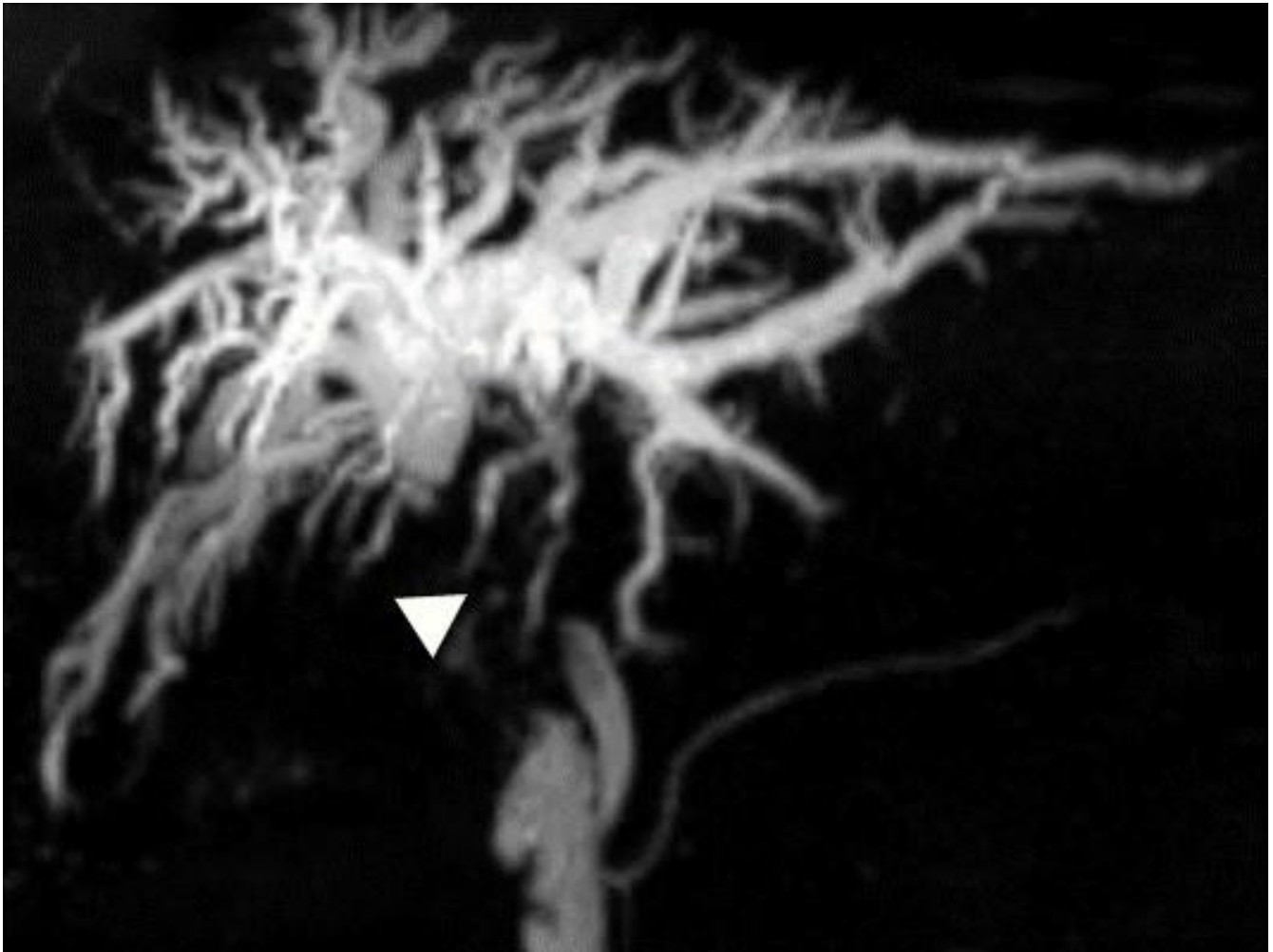


Figura 4: Reformatação volumétrica da sequência colangiográfica, fortemente pesada em T2, revelando moderada dilatação difusa da árvore biliar intra-hepática, a montante ao ducto hepático comum, com “silêncio” biliar a jusante envolvendo os dois terços proximais do colédoco (ponta de seta).

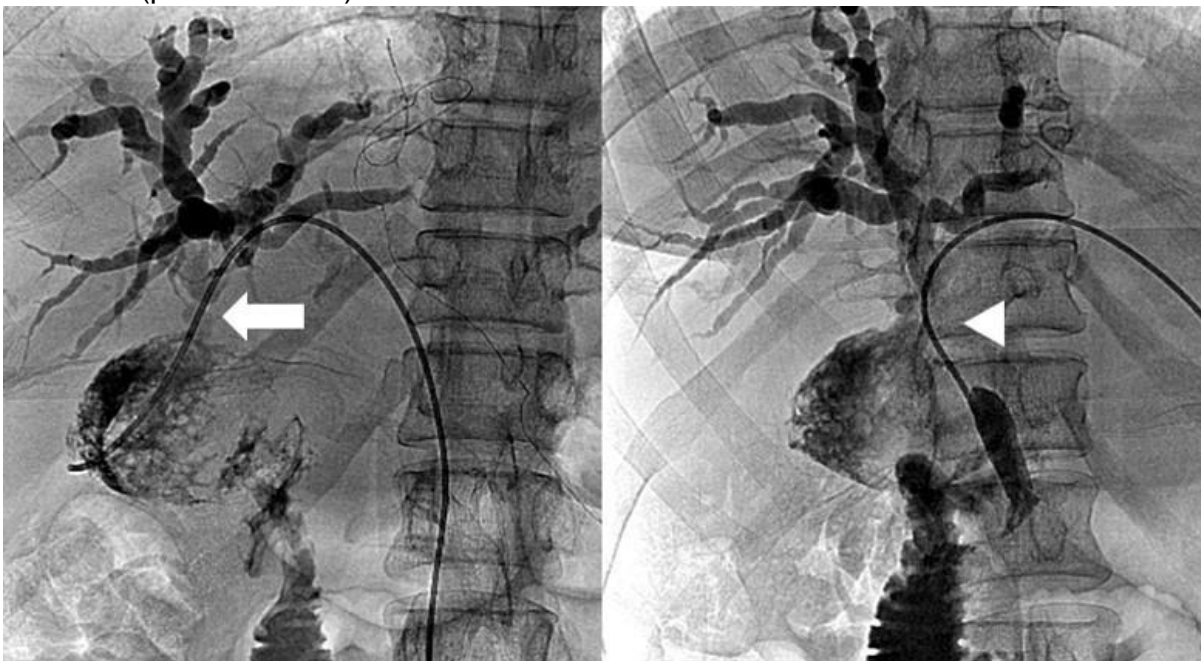

Figura 5: A colangiografia percutânea demonstra um trajeto fistuloso do RVB/CDC com o ducto hepático comum (seta), e efeito estenótico sobre o ducto hepático comum e dois terços proximais do colédoco (ponta de seta). Na imagem da esquerda a extremidade do cateter

encontra-se na topografia da fossa da vesícula biliar, onde reside o cálculo observado nos exames de TC e RM e apresenta-se aqui como falha de enchimento.

Vídeos

Nenhum resultado encontrado