

Caso #81

COVID-19

Tórax

Dados do Caso

Data submissão:	30/03/2020
Data publicação:	19/04/2020
Seção :	Selecionado
Tipo de Caso :	Tipo Caso 1
Autor:	Adriano de Oliveira Pinto - FACULDADE DE CIÊNCIAS MÉDICAS - UNICAMP
Autor correspondente:	-
Dados do paciente :	Feminino , 34 anos
Palavras-Chave :	Infecções por Coronavirus, Coronavirus
URL:	http://bradcasesold.brad.org.br/pt/Cases/CaseDetails/81
Link do Abstract no PUBMED:	
DOI :	Ahead of DOI

Resumo

Paciente médica apresentando clínica de tosse seca, dispnéia, dor torácica com evolução de 10 dias. Realizou Rx com relatório de pneumonia. Antecedente de contato com diversos pacientes apresentando queixas respiratórias. Caso confirmado de COVID-19 Sem doenças de base.

Histórico Clínico

Paciente médica apresentando clínica de tosse seca, dispnéia, dor torácica com evolução de 10 dias. Realizou Rx com relatório de pneumonia. Antecedente de contato com diversos pacientes apresentando queixas respiratórias. Caso confirmado de COVID-19 Sem doenças de base.

Achados Radiológicos

Focos de opacificação em vidro fosco e consolidações multicêntricas apresentando margens irregulares e mal definidas, com padrão de distribuição predominantemente periférico, acometendo mais os lobos inferiores.

Discussão

covid19 confirmado

Lista de Diferenciais

- caso confirmado

Diagnóstico

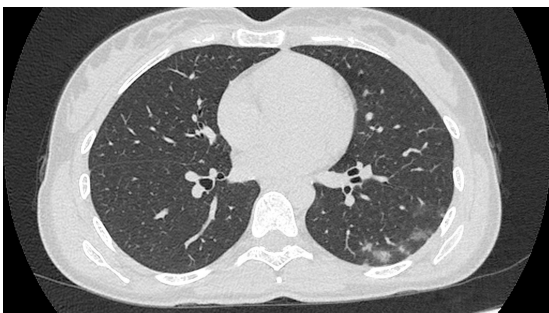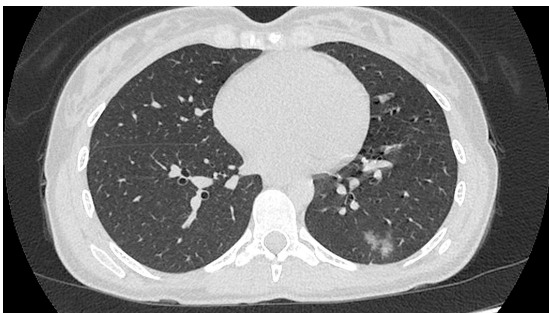
- pneumonia por COVID-19

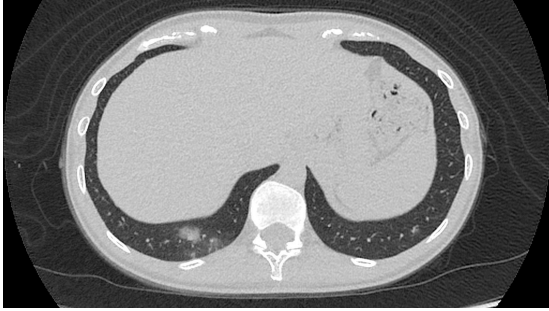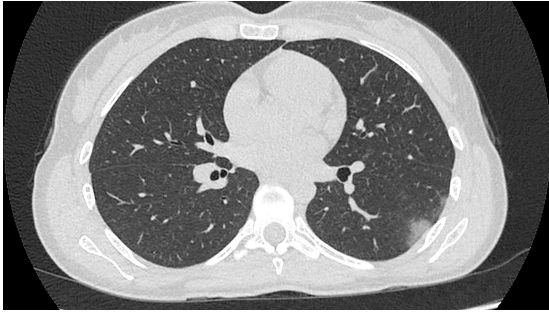
Aprendizado

III

Referências

Imagens





Vídeos

Nenhum resultado encontrado