Caso #292

Tumor Mucinoso Borderline de Ovário.

Oncologia , Genital (Feminino)

Dados do Caso

Data submissão: 14/04/2021

Data publicação: 08/08/2021

Seção : Ensino

Tipo de Caso : Tipo Caso 1

Autor: LUCIANA PONTES ARRUDA - FACULDADE DE MEDICINA DA UNIVERSIDADE FEDERAL DO TRIANGULO MINEIRO
LUIS RONAN MARQUES FERREIRA DE SOUZA - FACULDADE DE MEDICINA DA UNIVERSIDADE FEDERAL DO TRIANGULO MINEIRO
ROSEKEILA SIMÕES NOMELINI - FACULDADE DE MEDICINA DA UNIVERSIDADE FEDERAL DO TRIANGULO MINEIRO

Autor correspondente: BRUNA SARAH MORAIS RESENDE - FACULDADE DE MEDICINA DA UNIVERSIDADE FEDERAL DO TRIANGULO MINEIRO
Email: brunasarahr@gmail.com

Dados do paciente : Feminino , 55 anos

Palavras-Chave : Neoplasias Ovarianas, Ovário

URL: http://bradcasesold.brad.org.br/pt/Cases/CaseDetails/292

Link do Abstract no PUBMED:

DOI : Ahead of DOI

Resumo

A neoplasia maligna de ovário é o câncer ginecológico de maior letalidade. A ultrassonografia é o método de imagem preferível em uma avaliação inicial, sendo a ressonância magnética um excelente método complementar à ultrassonografia. O tumor de ovário Borderline é de difícil diferenciação do carcinoma ovariano inicial, sendo o diagnóstico definitivo dado com base na análise histopatológica.

Histórico Clínico

B.A.F., 55 anos, menopausa aos 53 anos, ex-tabagista. Procurou atendimento devido dor abdominal e sangramento transvaginal, apresentando massa palpável em abdome inferior. Evidenciada elevação dos marcadores tumorais CA 125 e 19-9. Realizados exame de imagem para investigação, posteriormente submetida a laparotomia explorada, com anatomopatológico confirmando tumor mucinoso borderline de ovário.

Achados Radiológicos

O exame de ultrassonografia pélvica transvaginal/transabdominal evidenciou uma lesão expansiva cística, de conteúdo anecoico, multilocular (septos medindo até 4,0 mm), que se estende desde a região mesogástrica até a pelve ocupando as regiões anexiais bilateralmente, medindo 22,0 cm no seu maior diâmetro. Discreto fluxo nos septos ao estudo com Doppler colorido, não sendo evidenciadas formações sólidas. A lesão apresenta plano de clivagem com os ovários durante o estudo ultrassonográfico (Figura 1). Foi evidenciado também moderada quantidade de liquido livre na cavidade pélvica, sendo classificada como O-RADS US 5. Após o exame de ultrassonografia, a paciente foi encaminhada para exame de ressonância magnética da pelve feminina, que demonstrou o ovário esquerdo parauterino, em íntimo contato com lesão cística volumosa multiloculada, sendo alguns septos espessos, com realce tênue e tardio pelo contraste, medindo aproximadamente 19,3 x 22,0 x 9,6 cm (LL x CC x AP) (Figura 2). A lesão se estende para a região mesogástrica e flancos, desviando as estruturas abdominais lateral e superiormente. Associa-se moderada ascite e espessamento irregular do omento maior, sem linfonodomegalias na cavidade abdominal, sendo classificada como O-RADS MRI 5.

Discussão

O câncer de ovário é o mais letal entre os cânceres ginecológicos, e apresenta cerca de 6 mil casos novos no Brasil por ano. Os tumores epiteliais ovarianos podem ser sub-classificados, de acordo com o comportamento biológico, conforme o grau de atipias e invasibilidade, em benignos, malignos e borderlines [1]. O tumor borderline de ovário é aquele que apresenta proliferação epitelial atípica maior que nos tumores benignos, mas sem a destruição estromal invasiva dos tumores malignos, apresentando um prognóstico mais favorável. Correspondem a 5-20% dos tumores ovarianos epiteliais malignos, sendo os tipos histológicos mais frequentes os serosos (56%) e mucinosos (39%) [2]. Clinicamente, podem se apresentar com massas e dor pélvica, ou serem assintomáticos, diagnosticados durante exame físico ginecológico ou ultrassonográfico de rotina. Apresentam crescimento lento, sobrevida longa e baixa recorrência, sendo o diagnóstico realizado nos estágios iniciais em mais de 80% dos casos [2]. Para investigação inicial dos tumores ovarianos, a ultrassonografia pélvica é o primeiro exame para caracterizar morfologicamente as massas. Achados como multilocularidade, componente sólido-cístico, septações espessas e projeções papilares são considerados critérios de malignidade, e são indicativos de estadiamento. [3]. A ressonância magnética tem se mostrado excelente método complementar à ultrassonografia, especialmente em casos duvidosos ou com complicações. O diagnóstico definitivo é realizado com base no padrão histológico com obtenção de amostra a partir de biópsia [4]. No caso apresentado, a paciente deu entrada sintomática, sendo realizados exames laboratoriais, marcadores tumorais, ultrassonografia e posteriormente ressonância magnética para elucidação diagnóstica. Com a suspeição de tumor ovariano, foi submetida a laparotomia exploradora. Sucedeu-se exploração cirúrgica minuciosa de toda a cavidade abdominal incluindo lavagem peritoneal para citologia, omentectomia, múltiplas biópsias da cavidade peritoneal e excisão de todas as massas macroscópicas suspeitas, para estadiamento conforme preconizado pela FIGO. No caso dos tumores borderline, há necessidade de realização do estudo extemporâneo do tumor onde se obtém

confirmação histológica do tipo de tumor para se proceder à cirurgia citorredutora [5]. A terapêutica consiste na cirurgia primária seguida, ou não, de tratamento adjuvante [4]. Para uma maior eficácia do tratamento a depender do estadiamento, indica-se a quimioterapia em adição a terapia principal ou inicial [6].

Lista de Diferenciais

- Carcinoma ovariano inicial
- Tumor peritoneal cístico

Diagnóstico

- Tumor Mucinoso Borderline de Ovário

Aprendizado

O câncer de ovário é uma das neoplasias ginecológicas de maior mortalidade. O tumor borderline do ovário é de difícil diferenciação do carcinoma ovariano inicial. O reconhecimento de características que inferem malignidade nos exames de imagem (ascite, implantes peritoneais e porções sólidas com realce), e os critérios definidos tanto para descrever, quanto para classificar as massas ovarianas pelo léxico do ORADS, são importantes na prática diária do radiologista.

Referências

- 1.Cristow, CM; Yamamoto, CT; Fávaro, M. Fatores de risco e patogênese das neoplasias malignas epiteliais de ovário: revisão de literatura. Revista brasileira de cancerologia, v. 52, n. 2, p. 185-195, 2006.
- 2. Corrallo, AC. Tumor borderline de ovário bilateral: relato de caso em paciente de 29 anos de idade. 2011.
- 3. Souza, LRMF, Nomelini, RS. Livro CBR Oncologia. Neoplasias abdominais e pélvicas: Ovários. Elsevier editora. 2015.
- 4. Reis, FJC. Rastreamento e diagnóstico das neoplasias de ovário: papel dos marcadores tumorais. Revista Brasileira de Ginecologia e Obstetrícia, v. 27, n. 4, p. 222-227, 2005.
- 5. Faria, CFS. A cirurgia conservadora em tumores malignos e borderline do ovário. Diss. 2016.
- 6. Patury, Patrícia et al. Tumores serosos borderline de ovário com implantes invasores e não invasores. Revista de Ciências Médicas, v. 15, n. 2, 2006.

Imagens

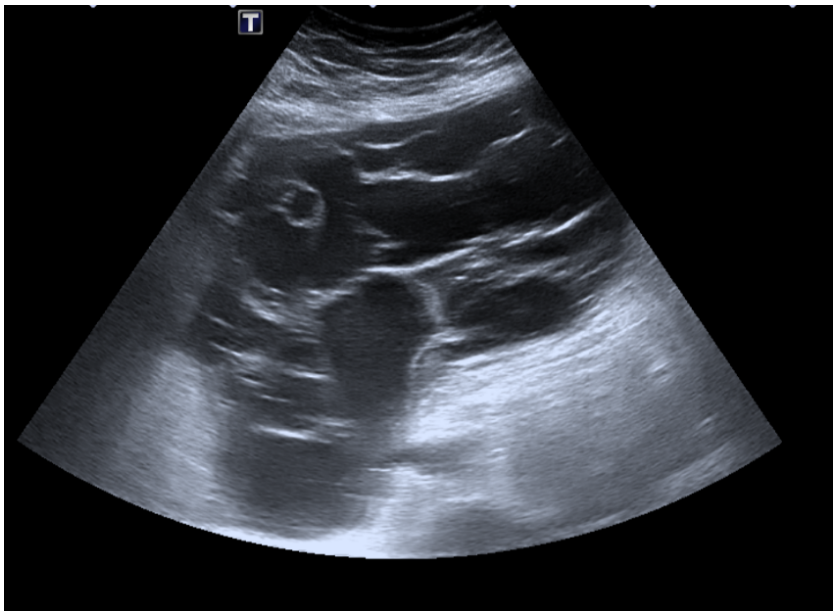

Figura 1: Ultrassonografia - lesão expansiva cística, multiloculada (septos medindo até 4,0 mm), que se estende desde a região mesogástrica até a pelve ocupando as regiões anexiais bilateralmente.

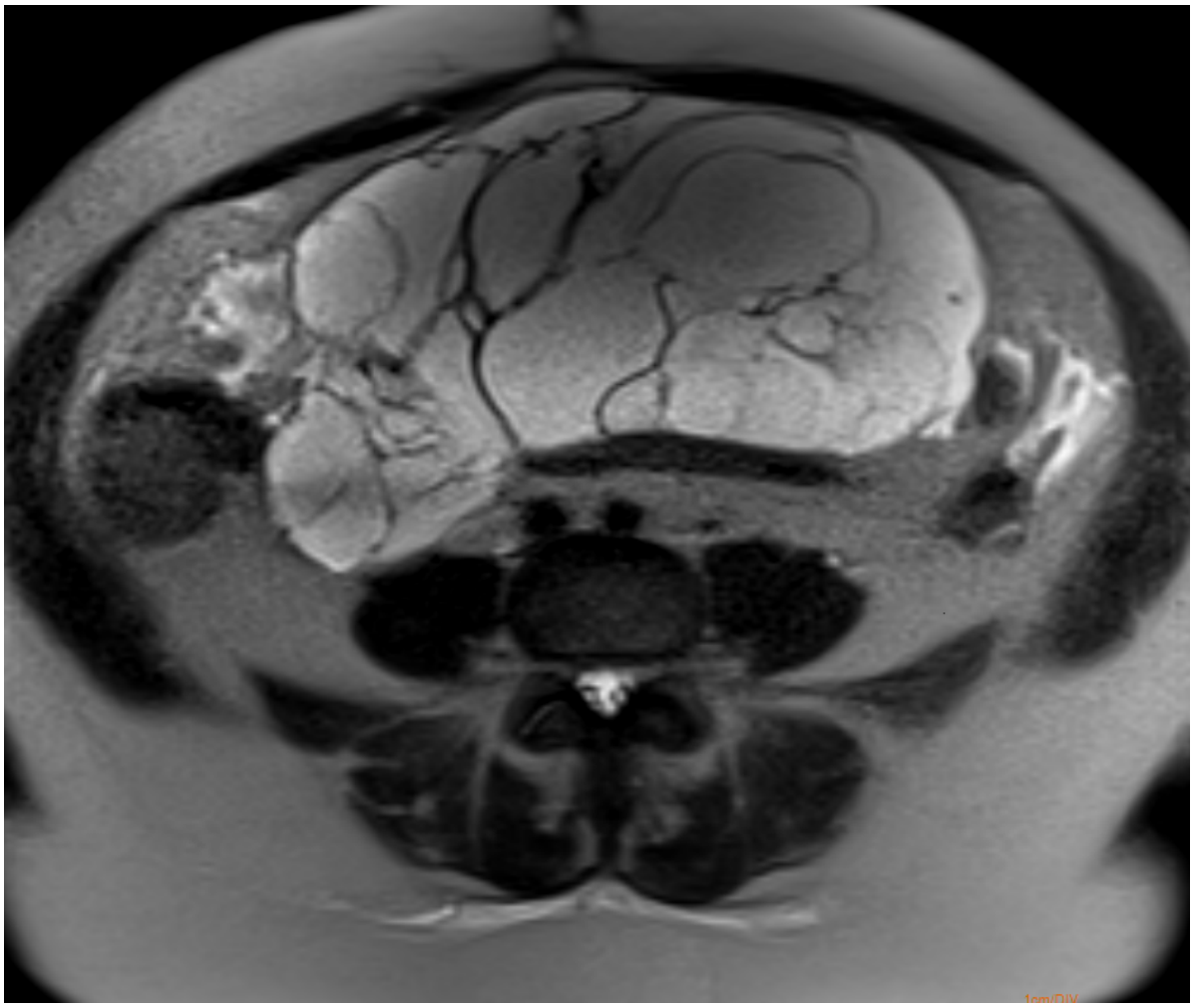

Figura 2: RNM - Lesão cística volumosa multilocular, com alguns septos espessos, apresentando realce tênue e tardio pelo contraste, medindo aproximadamente 19,3 x 22,0 x 9,6 cm (LL x CC x AP). A lesão estende-se para a região mesogástrica e flancos, desviando as estruturas abdominais lateral e superiormente.

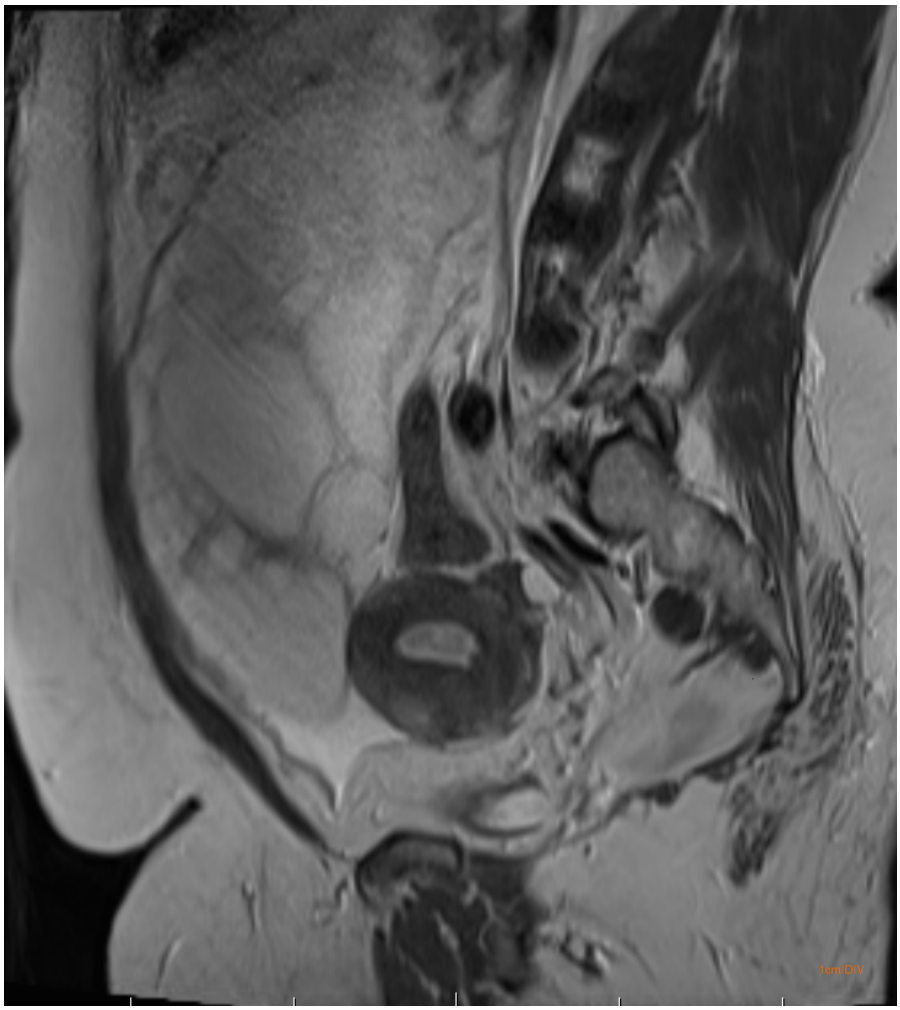

Figura 2: RNM - Lesão cística volumosa multilocular, com alguns septos espessos, apresentando realce tênue e tardio pelo contraste, medindo aproximadamente 19,3 x 22,0 x 9,6 cm (LL x CC x AP). A lesão estende-se para a região mesogástrica e flancos, desviando as estruturas abdominais lateral e superiormente.

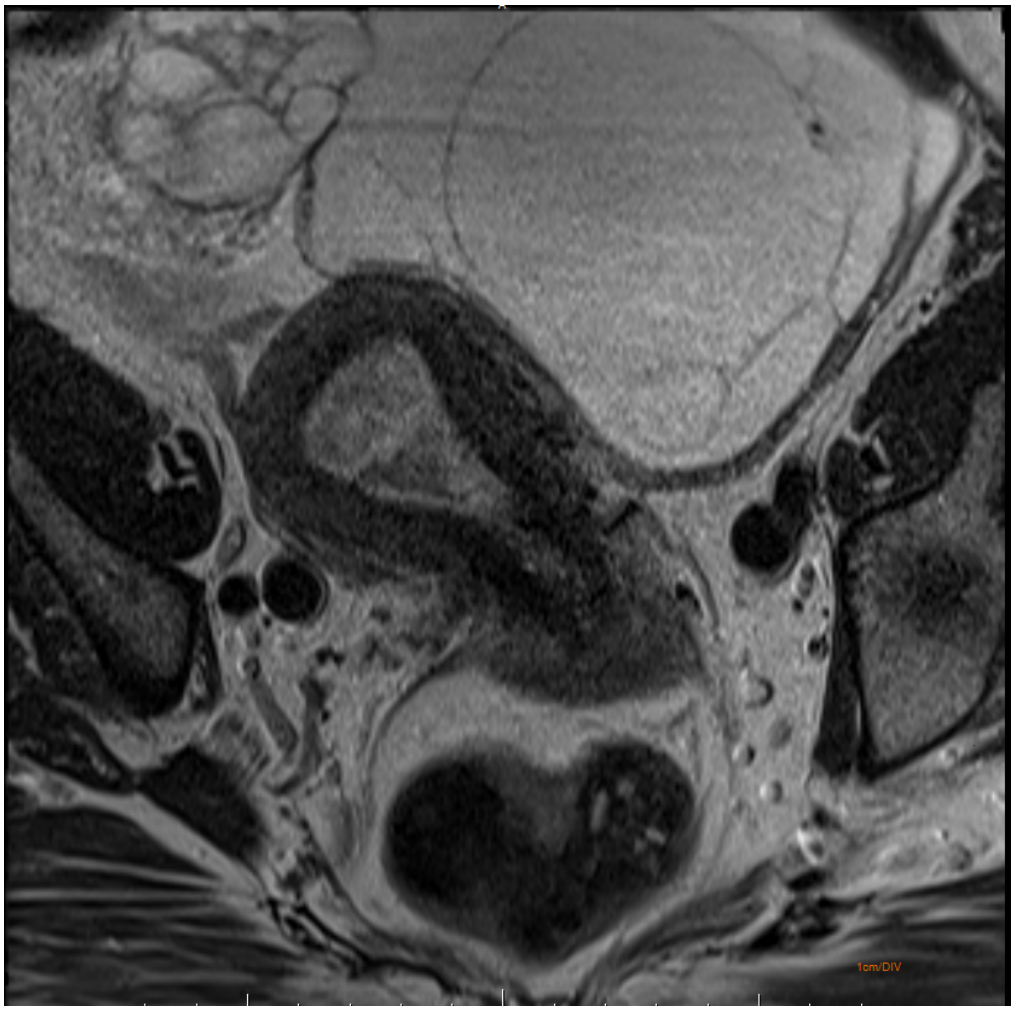

Figura 2: RNM - Lesão cística volumosa multilocular, com alguns septos espessos, apresentando realce tênue e tardio pelo contraste, medindo aproximadamente 19,3 x 22,0 x 9,6 cm (LL x CC x AP). A lesão estende-se para a região mesogástrica e flancos, desviando as estruturas abdominais lateral e superiormente.

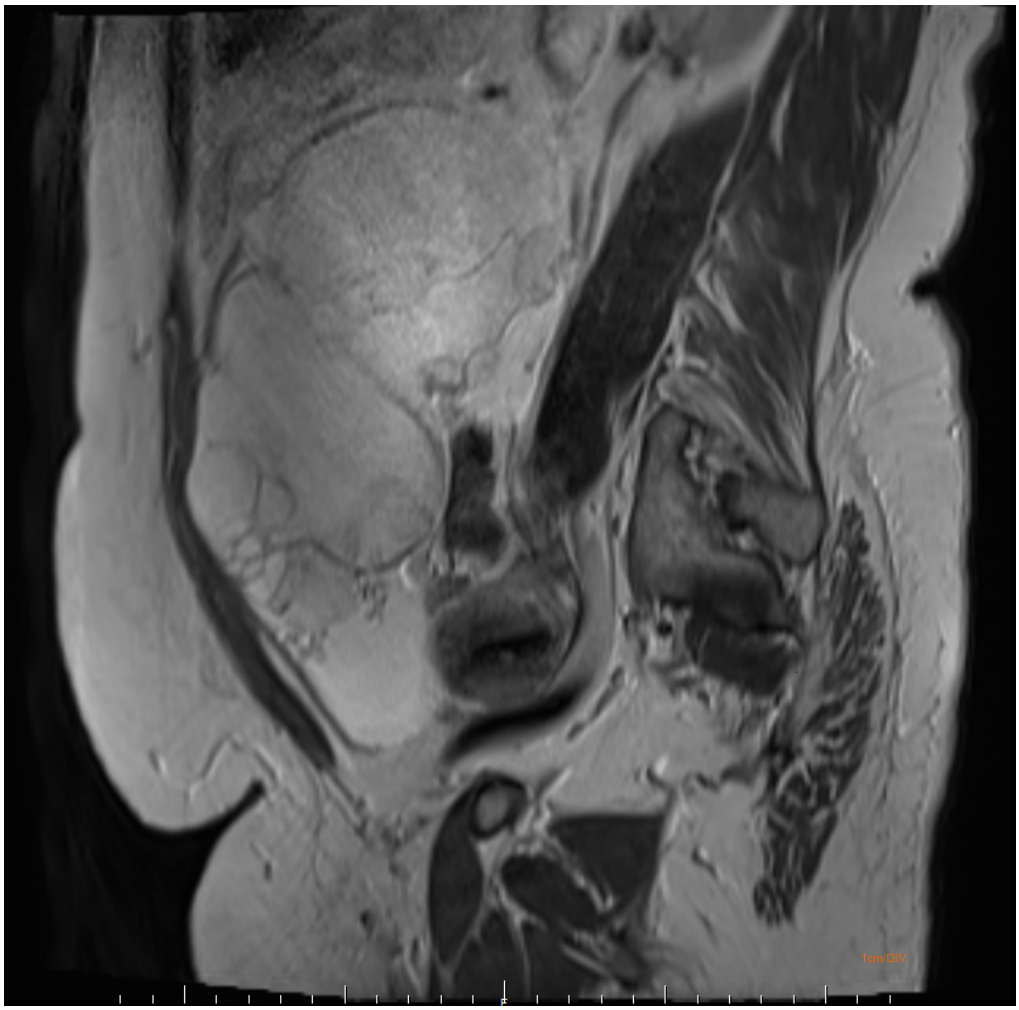

Figura 2: RNM - Lesão cística volumosa multilocular, com alguns septos espessos, apresentando realce tênue e tardio pelo contraste, medindo aproximadamente 19,3 x 22,0 x 9,6 cm (LL x CC x AP). A lesão estende-se para a região mesogástrica e flancos, desviando as estruturas abdominais lateral e superiormente.

Vídeos

Nenhum resultado econtrado