Caso #278

ASPECTOS DE IMAGEM DA ENDOFTALMITE

Cabeça e Pescoço

Dados do Caso

Data submissão: 19/03/2021

Data publicação: 18/07/2022

Seção : Ensino

Tipo de Caso : Tipo Caso 1

Autor: MARINA CRISTINA AKURI - UNIVERSIDADE FEDERAL DE SÃO PAULO - UNIFESP - ESCOLA PAULISTA DE MEDICINA
ANDRE TITO PEREIRA BUENO - UNIVERSIDADE FEDERAL DE SÃO PAULO - UNIFESP - ESCOLA PAULISTA DE MEDICINA
ANGELA MARIA BORRI WOLOSKER - UNIVERSIDADE FEDERAL DE SÃO PAULO - UNIFESP - ESCOLA PAULISTA DE MEDICINA

Autor correspondente: RAQUEL NASCIMENTO LOPES - UNIVERSIDADE FEDERAL DE SÃO PAULO - UNIFESP - ESCOLA PAULISTA DE MEDICINA
Email: lopesraqueln@hotmail.com

Dados do paciente : Masculino , 51 anos

Palavras-Chave : Órbita, Infecções

URL: http://bradcasesold.brad.org.br/pt/Cases/CaseDetails/278

Link do Abstract no PUBMED:

DOI : Ahead of DOI

Resumo

Paciente apresentando hiperemia no olho direito, proptose e restrição da movimentação ocular há 10 dias. Ultrassonografia da órbita demonstrando câmara vítrea preenchida por conteúdo ecogênico irregular e heterogêneo, espessamento das paredes do globo ocular, da íris e dos corpos ciliares. Tomografia computadorizada demonstrando espessamento e hiperrealce das paredes do globo, aspecto heterogêneo da câmara vítrea e densificação dos tecidos gordurosos retrobulbares, aspecto típico de endoftalmite

Histórico Clínico

Paciente com queixa de hiperemia no olho direito, proptose e restrição da movimentação ocular em todas as direções há cerca de 10 dias. Antecedente patológico de HIV positivo, em uso irregular de TARV, etilista, hipertenso e diabético sem tratamento.

Achados Radiológicos

Ultrassonografia demonstrando comparação entre os globos oculares direito e esquerdo. Órbita direita demonstrando câmara vítrea preenchida por conteúdo ecogênico irregular e heterogêneo, bem como espessamento das paredes do globo ocular, da íris e dos corpos ciliares. Globo ocular esquerdo de aspecto ultrassonográfico habitual (figura 1). Tomografia computadorizada demonstrando espessamento e hiperrealce das paredes do globo ocular direito, associado a aspecto heterogêneo da câmara vítrea e densificação dos tecidos retrobulbares. Há ainda discreto espessamento da musculatura ocular extrínseca, proptose ocular grau 1 e borramento da gordura periorbitária à direita, notadamente da pálpebra inferior, se estendendo até a região malar deste lado, achados compatíveis com endoftalmite à direita (figuras 2, 3, 4).

Discussão

O termo endoftalmite tem como definição a infecção que acomete os tecidos internos do globo ocular, podendo se estender da câmara anterior à câmara vítrea, e ainda aos demais espaços intraorbitários por contiguidade, a depender da severidade do processo inflamatório/infeccioso, do tempo até o diagnóstico e tratamento adequado. O processo infeccioso pode estar relacionado a eventos traumáticos/cirúrgicos que facilitem a penetração dos agentes infecciosos ao interior do globo (endoftalmite exógena) ou ainda a processos infecciosos em outros sítios carreados ao interior do globo por via hematogênica (endoftalmite endógena) [1]. A endoftalmite é considerada um estado de emergência oftalmológica e o diagnóstico clínico é, com frequência, desafiador. A demora na detecção e no início do tratamento pode exacerbar o processo inflamatório ou ainda acarretar piora expressiva das sequelas permanentes que possam ocorrer. Daí a importância dos exames de imagem no apoio diagnóstico e controle terapêutico desta condição.[2] O diagnóstico do caso clínico acima descrito foi realizado com base nas informações clínicas, associadas aos achados de imagem bastante típicos apresentados. Vale ainda salientar a condição de base do paciente, com diagnóstico de imunodepressão por HIV, diabetes, etilismo, condições que favorecem processos inflamatórios/infecciosos desta natureza. Como diagnósticos diferenciais, podem ser citados neoplasias, mais especificamente o melanoma de coroide ou metástases, trauma, corpos estranhos intraoculares, além de uveíte não infecciosa [1,3].

Lista de Diferenciais

- Neoplasias (melanoma de coroide ou processos metastáticos)
- Trauma
- Corpos estranhos intraoculares
- Uveíte não infecciosa

Diagnóstico

- Endoftalmite

Aprendizado

A união dos dados clínicos aos exames de imagem (tomografia computadorizada, ultrassonografia e eventualmente a ressonância magnética, se disponível) podem trazer informações importantes sobre a extensão da doença, suas complicações, guiando assim as possibilidades terapêuticas e também exercendo papel na avaliação de resposta ao tratamento e detecção de sequelas de maneira precoce.

Referências

- 1. Radhakrishnan R, Cornelius R, Cunnane MB, et al. MR imaging findings of endophthalmitis. Neuroradiol J. 2016 Apr; 29(2): 122–129.
- 2. LeBedis CA, Sakai O. Nontraumatic orbital conditions: diagnosis with CT and MR imaging in the emergent setting. Radiographics : a review publication of the Radiological Society of North America, Inc. 28 (6): 1741-53.
- 3. Nguyn VD, Singh AK, Altmeyer WB et al. Desmistifying orbital emergencies: a pictorial review. RadioGraphics 2017; 37:947–962

Imagens

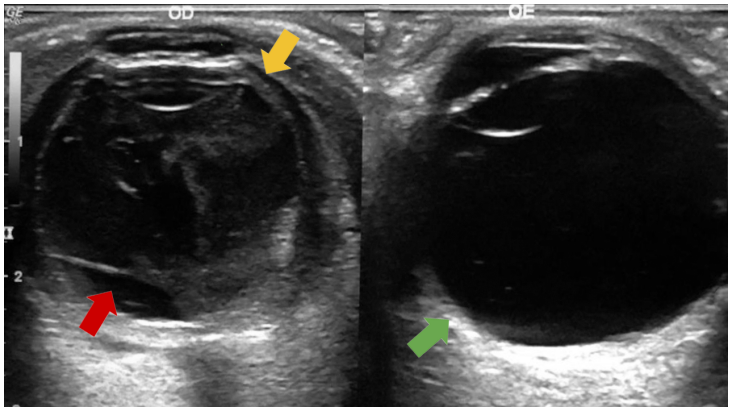

Figura 1. Comparação entre os globos oculares direito e esquerdo. Câmara vítrea direita preenchida por conteúdo ecogênico irregular e heterogêneo (seta vermelha), bem como espessamento das paredes do globo ocular, da íris e dos corpos ciliares (seta amarela). Globo ocular esquerdo de aspecto ultrassonográfico habitual (seta verde).

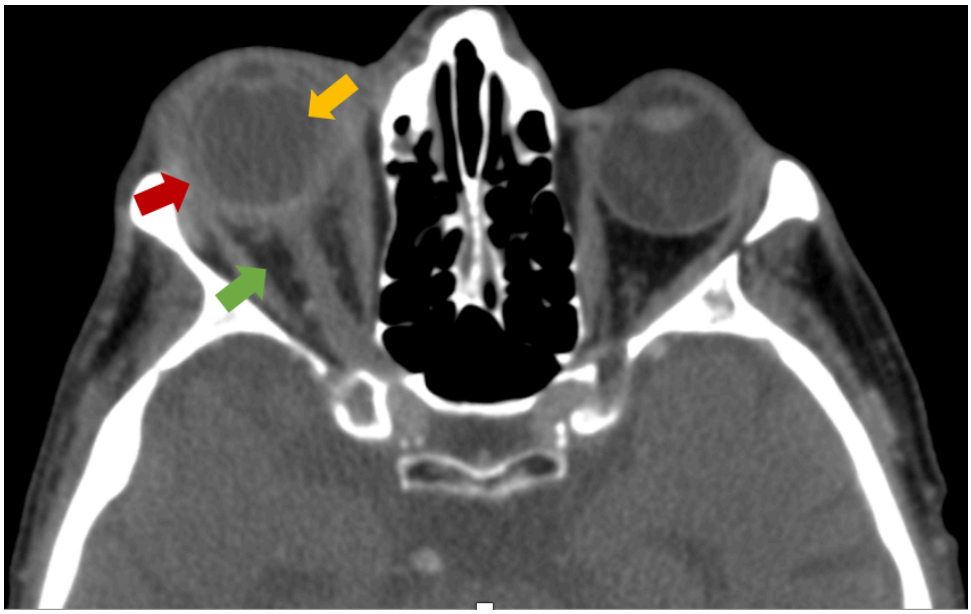

Figura 2. Tomografia computadorizada das órbitas após injeção do meio de contraste, em corte axial, demonstrando espessamento e hiperrealce das paredes do globo ocular direito (seta vermelha), associada a heterogeneidade da câmara vítrea (seta amarela) e densificação dos planos adiposos retrobulbares (seta verde). Nota-se ainda proptose grau 1 do globo ocular direito.

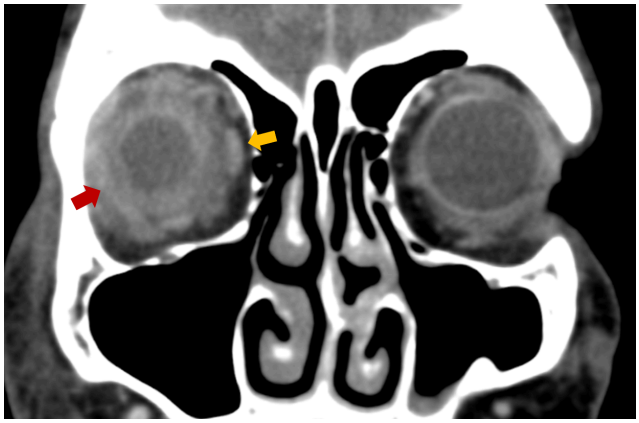

Figura 3. Tomografia computadorizada das órbitas após injeção do meio de contraste, em corte coronal demonstrando espessamento e hiperrealce das paredes do globo ocular direito, bem como acentuada densificação dos planos adiposos periorbitários (seta vermelha). Há ainda espessamento da musculatura ocular extrínseca (seta amarela).

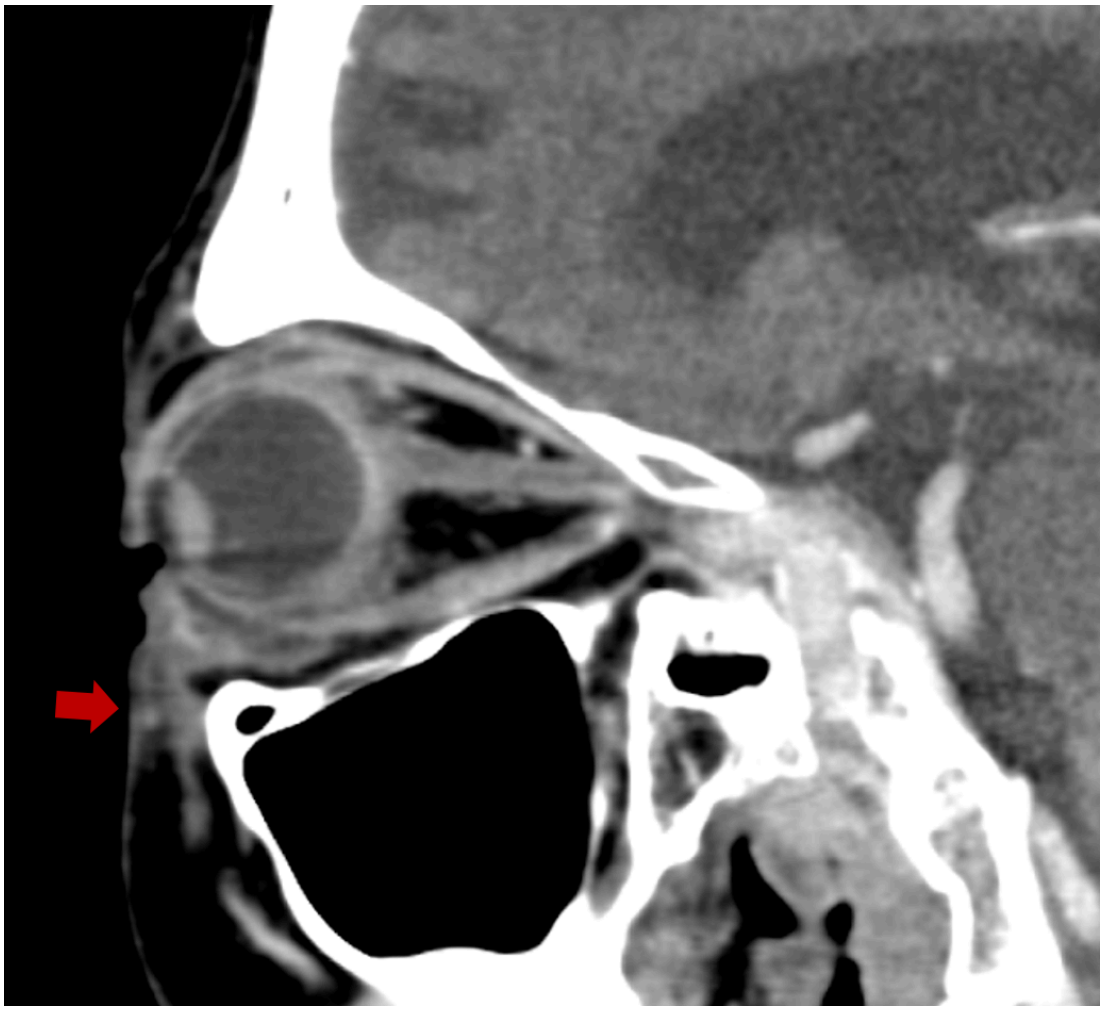

Figura 4. Tomografia computadorizada das órbitas após injeção do meio de contraste, em corte sagital da órbita direita. Borramento da gordura periorbitária à direita, notadamente da pálpebra inferior, se estendendo até a região malar (seta vermelha).

Vídeos

Nenhum resultado econtrado