Caso #174

PNEUMONIA POR COVID-19 EM PACIENTE COM SINTOMATOLOGIA LEVE

Coronavírus

Dados do Caso

Data submissão: 06/07/2020

Data publicação: 15/07/2020

Seção : Selecionado

Tipo de Caso : Tipo Caso 1

Autor: Leonardo de Paula Ribeiro Figueiredo - HOSPITAL HELIOPOLIS
Bruno Eiiti Watabe - HOSPITAL HELIOPOLIS
Ivalto Gonçalves do Nascimento Junior - HOSPITAL HELIOPOLIS
Alice Marília Abreu Mota - HOSPITAL HELIOPOLIS
Thais Fellinger Trindade - HOSPITAL HELIOPOLIS

Autor correspondente: -

Dados do paciente : Masculino , 54 anos

Palavras-Chave : Pneumonia Viral, Tórax

URL: http://bradcasesold.brad.org.br/pt/Cases/CaseDetails/174

Link do Abstract no PUBMED:

DOI : Ahead of DOI

Resumo

Relato de achados imaginológicos em TCAR, no paciente com sintomatologia leve e sem necessidade de internação, entre os quais o sinal do halo invertido incipiente como achado não típico para a COVID-19. A confirmação diagnóstica foi realizada por meio de RT-PCR positivo para COVID-19, após o início dos sintomas.

Histórico Clínico

Paciente masculino de 54 anos de idade com história de quadro de tosse, febre não medida, dispneia leve e episódio de diarreia aquosa há 3 dias. Procurou atendimento no setor de emergências do Hospital Heliópolis onde foi solicitada TC de tórax sem contraste com achado de múltiplas opacidades em vidro fosco bilaterais e opacidade em vidro fosco com halo invertido no segmento basal posterior do lobo inferior esquerdo. Foi realizada RT-PCR com diagnóstico positivo para COVID-19.

Achados Radiológicos

Opacidades em vidro fosco em áreas periféricas no segmentos lingulares do lobo superior esquerdo (Figura 1). Opacidade arredondada em vidro fosco com halo invertido incipiente em segmento basal posterior do lobo inferior esquerdo e opacidades em vidro fosco periféricas (Figura 2). Múltiplas opacidades em vidro fosco bilaterais, no lobos inferiores, algumas com morfologia arredondada (Figura 3). Áreas periféricas de atenuação em vidro fosco e distribuição predominantemente basal, acometendo até 25% do parênquima pulmonar (Vídeo 1).

Discussão

A tomografia de tórax é um componente importante no algoritmo diagnóstico nos pacientes com suspeita de infecção por COVID-19 dado o limitado número de kits diagnósticos disponíveis. [1] Os achados de imagem variam de acordo com a duração da doença. Entre 0-2 dias ('recente') após o início dos sintomas a TC de tórax pode não mostrar alterações, com ausência completa de opacidades em vidro fosco e consolidação em oposição a 9% dos pacientes com quadro de duração intermediária e 4% dos pacientes com quadro tardio. A presença de opacidades consolidativas em vidro fosco frequentemente bilaterais, com acometimento periférico é considerado o padrão mais característico. [1] Outros sinais que podem ser observados após um tempo maior do início da sintomatologia são : sinal do halo invertido (área com atenuação em vidro fosco circundada, parcial ou completamente, por um anel de consolidação) [2,3], padrão de pavimentação em mosaico e distribuição pulmonar periférica. [1] O sinal do halo invertido, presente no caso relatado também é descrito em um amplo espectro de doenças pulmonares tais como infecções pulmonares fúngicas, tuberculose, pneumonia comunitária e doenças auto-imunes. Também é observado em neoplasias e infartos pulmonares bem como após tratamento radioterápico [4] A TC de tórax, portanto, tem uma sensibilidade e um valor preditivo negativo limitados logo após o início dos sintomas, sendo um método não confiável quando utilizado de maneira isolada para descartar infecção por COVID-19. [1]

Lista de Diferenciais

- Pneunomia viral
- Paracoccidiomicose
- Pneumonia em Organização
- Aspergilose pulmonar invasiva
- Tuberculose

Diagnóstico

- Pneumonia por COVID-19

Aprendizado

Os achados tomográficos do Covid-19 são inespecíficos, sendo necessária contextualização

epidemiológica, para a adequada correlação com o agente etiológico. O sinal do halo invertido, por sua vez, é um achado radiológico atípico na pneumonia pelo coronavírus-19, sendo mais frequentemente relatado em outras entidades patológicas, como na pneumonia em organização, paracoccidioidomicose, aspergilose e tuberculose .

Referências

- 1. Bernheim, Adam, et al. "Chest CT findings in coronavirus disease-19 (COVID-19): relationship to duration of infection." Radiology (2020): 295:685–691.
- 2. Hansell, DM, Bankier, AA, MacMahon, H, McLoud, TC, Müller, NL, and Remy, J. Fleischner Society: Glossary of terms for thoracic imaging. Radiology. 2008; 246: 697–722
- 3. Farias Lucas de Pádua Gomes de, Strabelli Daniel Giunchetti, Sawamura Márcio Valente Yamada. Pneumonia por COVID-19 e o sinal do halo invertido. J. bras. pneumol. [Internet]. 2020 [cited 2020 July 08] ; 46(2): e20200131.
- 4.Godoy MC, Viswanathan C, Marchiori E, et al. The reversed halo sign: update and differential diagnosis. Br J Radiol 2012;85(1017):1226–1235

Imagens

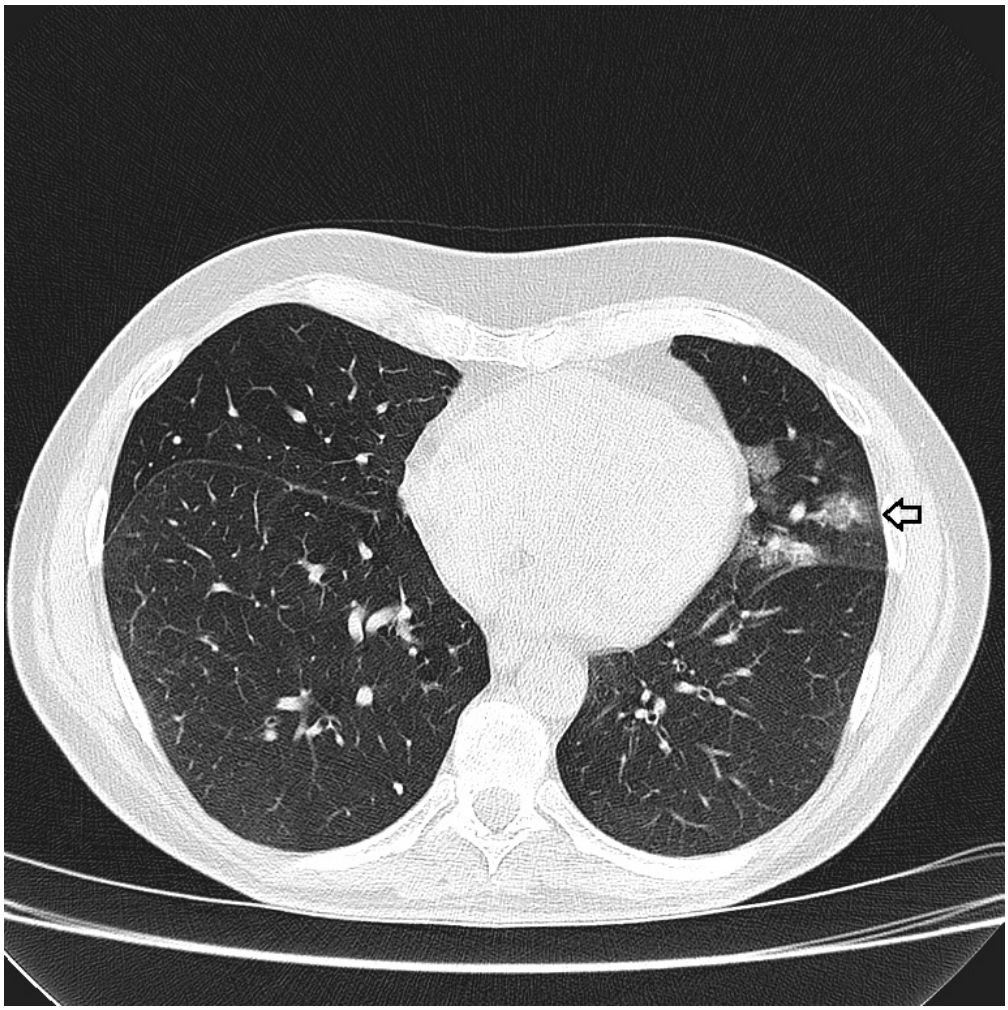

(Figura 1) Opacidades em vidro fosco em áreas periféricas nos segmentos lingulares do lobo superior esquerdo (seta).

(Figura 2) Opacidade arredondada em vidro fosco com halo invertido no segmento basal posterior do lobo inferior esquerdo (seta).

(Figura 3) Múltiplas opacidades em vidro fosco bilaterais, nos campos pulmonares inferiores, algumas com morfologia arredondada (seta).

Vídeos

(Vídeo 1) Áreas periféricas de atenuação em vidro fosco e distribuição predominantemente basal, acometendo até 25% do parênquima pulmonar.
http://bradcasesold.brad.org.br/Files/Cases/0807201246-e68a7c6ad73c.mp4