Caso #131

SINDROME DE WUNDERLICH SECUNDÁRIA A ANGIOMIOLIPOMA E MALFORMAÇÃO VASCULAR RENAL TRATADA POR RADIOINTERVENÇÃO.

Uroradiologia e Imagem Genital Masculina , Radiologia Intervencionista

---

Dados do Caso

Data submissão: 27/04/2020
Data publicação: 12/07/2020

Seção : Ensino

Tipo de Caso : Tipo Caso 1

Autor: FRANCISCO BERMAL CAPARROZ NETO - DOCUMENTA CLINICA RADIOLOGICA LTDA
Marcus Vinicuis Valentin - DOCUMENTA CLINICA RADIOLOGICA LTDA
Lucas Moretti Monsignore - DOCUMENTA CLINICA RADIOLOGICA LTDA

Autor correspondente: -

Dados do paciente : Feminino , 55 anos

Palavras-Chave : Artéria Renal, Emergências, Abdome Agudo

URL: https://brad.org.br/article/4252/pt-BR/sindrome-de-wunderlich-secundaria-a-angiomiolipoma-e-malformacao-vascular-renal-tratada-por-radiointervencao-

Link do Abstract no PUBMED:

DOI : Ahead of DOI

Resumo

Relatamos um caso de síndrome de Wunderlich causado por Angiomiolipoma renal acompanhado de malformação arteriovenosa sendo o tratamento realizado por radiointervenção.

Histórico Clínico

Paciente do sexo feminino, 55 anos, com dor lombar à esquerda há 5 horas, náusea, vômito e abaulamento em flanco. Ao exame físico apresentava-se descorada e taquicárdica, com giordano positivo. Foi realizada tomografia de abdome total com contraste endovenoso que evidenciou hematoma renal e sangramento ativo no interior de angiomiolipoma. Caso encaminhado para radiointervenção para infusão de micropartículas e NBCA (Glucan 2) a 25 % com sucesso terapêutico. Houve boa evolução e o paciente liberado com orientações sobre sintomas de choque hipovolêmico e analgésicos para dor.

Achados Radiológicos

Tomografia de abdome sem contraste evidenciando uma coleção espontaneamente hipertensa de limites imprecisos, acompanhado de uma imagem com densidade de gordura adjacente, correspondendo ao hematoma e a angiomiolopoma, respectivamente (1). Volume rendering (VRT), evidenciando uma dupla contrastação do rim esquerdo e a um foco de sangramento espontâneo oriundo de um ramo interlobar da artéria renal esquerda inferior (2). Imagem obtidas na angiografia após a cateterização seletiva da artéria renal esquerda superior (3) evidenciando -se boa contratação dos vasos, sem sinais de estenose ou malformações. Artéria renal esquerda inferior (4) evidenciando-se um dilatação sacular aneurismática de um dos ramos nutridores da lesão, que foi embolizado por infusão de micropartículas e reforçado por NBCA (Glucan 2), obtendo um sucesso terapêutico (5).

Discussão

Síndrome de Wunderlich ou hematoma renal espontâneo é uma causa pouco comum de abdome agudo. Doença rara, geralmente relacionada a tumores, é uma emergência médica que pode acarretar em grave ameaça à vida [1] Dentre as causas tumorais, destacam-se os tumores benignos, sendo o angiomiolipoma o mais comum. Dentre os malignos destaca-se o carcinoma de células renais. Outras causas diversas também incluídas na gênese da síndrome [2]. O angiomiolipoma é uma neoplasia renal benigna, comum em pacientes com facomatoses, principalmente esclerose tuberosa. Histologicamente composta por epiteliovascular, células musculares e adipócitos, sendo que esporadicamente pode sangrar [3]. Na tomografia fase précontraste pode haver coleção amorfa hiperatenuante em relação aos tecidos adjacentes. Ao injetarmos contraste podemos visualizar o foco de sangramento ativo e principalmente o não realce da coleção hiperatenuante . O tratamento deve considerar o estado hemodinâmico do paciente, podendo ser expectante. Caso existam sinais de hipovolemia, poderá ser feita radiointervenção com embolização do vaso sangrante, bem como procedimento cirúrgico para nefrectomia .

Lista de Diferenciais

- Malformação vascular.
- Angiomiolipoma.
- Hematoma renal espontâneo.

Diagnóstico

- Angiomiolipoma.

Aprendizado

O hematoma renal espontâneo ou síndrome de Wunderlich é uma das causas de abdome agudo vascular. Pacientes com forte dor abdominal, abaulamento em flanco e sinais de hipovolemia, devem ter a suspeita aventada, pois o atraso no diagnóstico pode levar a

desfecho fatal. História clínica e correlação com a imagenologia são os pilares para o diagnóstico correto e indicação da radiointervenção.

Referências

- 1. Sparks D, Chase D, Thomas D et-al. The Wunderlich's syndrome secondary to massive bilateral angiomyolipomas associated with advanced tuberous sclerosis. Saudi J Kidney Dis Transpl. 2011;22 (3): 534-7.
- 2. Morgentaler A, Belville JS, Tumeh SS et-al. Rational approach to evaluation and management of spontaneous perirenal hemorrhage. Surg Gynecol Obstet. 1990;170 (2): 121-5.
- 3. Medda M , Picozzi SC , Bozzini G , et al . Wunderlich’s syndrome and hemorrhagic shock. J Emerg Trauma Shock 2009;2:203–5
- 4. Belville, J. S., Morgentaler, A., Loughlin, K. R., & Tumeh, S. S. (1989). Spontaneous perinephric and subcapsular renal hemorrhage: evaluation with CT, US, and angiography. Radiology, 172(3), 733–738.
- 5. EAU Guidelines. Edn. presented at the EAU Annual Congress Amsterdam 2020. ISBN 978-94-92671-07-3. (update 2020 Jun 19) available from : https://uroweb.org/guideline/renal-cell-carcinoma/#11

Imagens

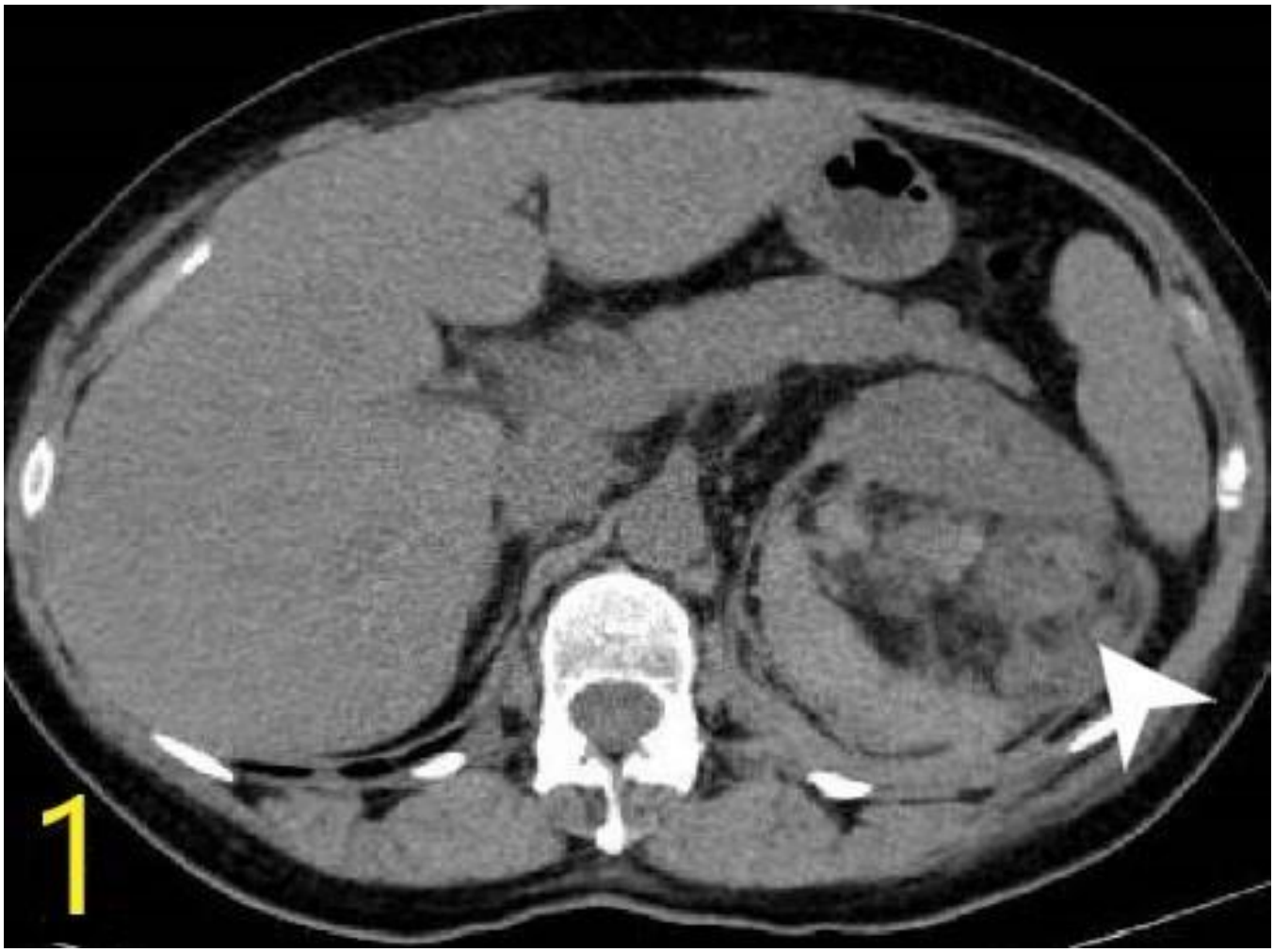

Hematoma renal espontâneo. TC de abdome sem contraste evidenciando uma coleção espontaneamente hipertensa (seta) de limites imprecisos, acompanhado de uma imagem com densidade de gordura adjacente, correspondendo ao hematoma e a angiomiolopoma, respectivamente

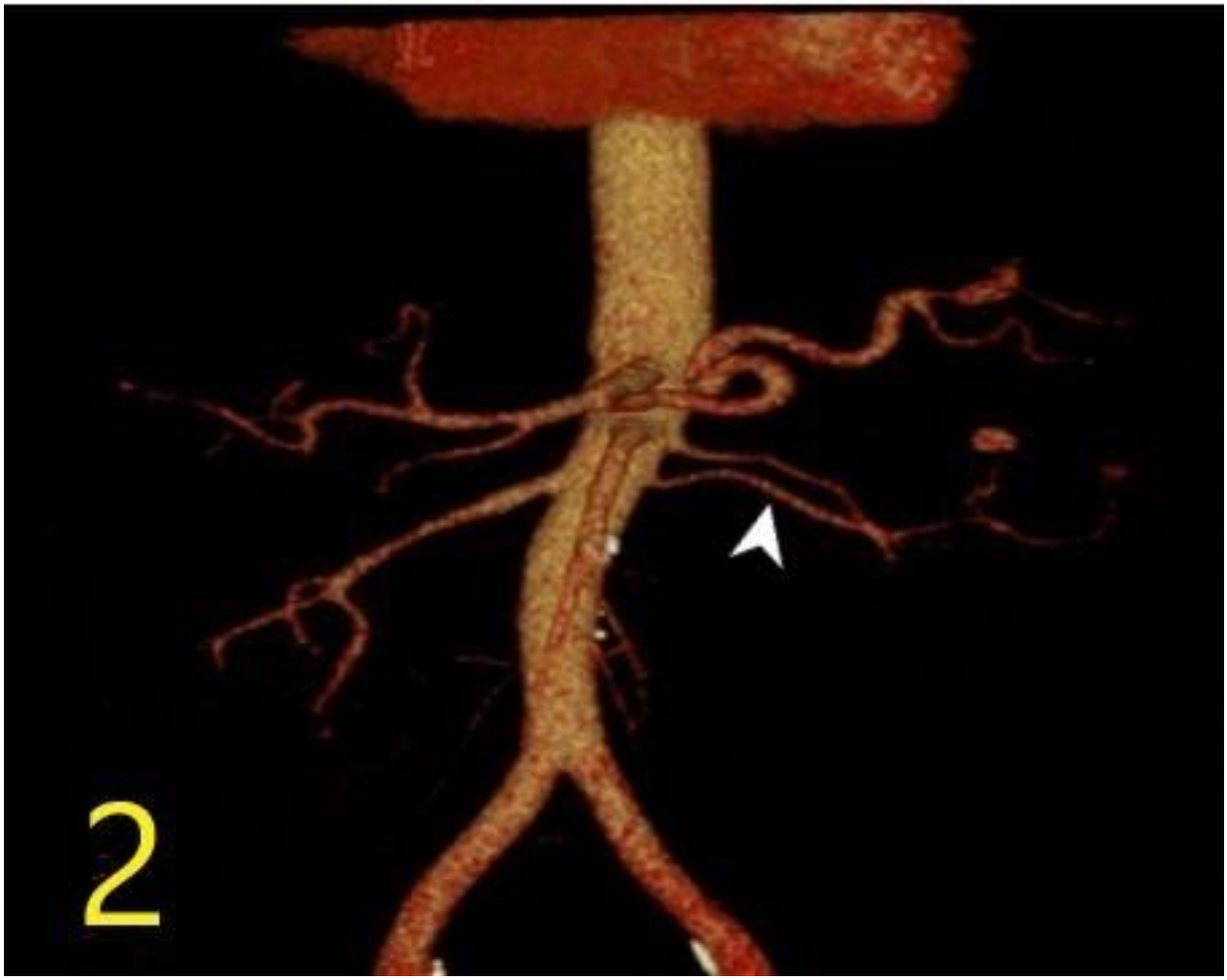

Volume rendering (VRT), evidenciando uma dupla contrastação do rim esquerdo e a um foco de sangramento espontâneo oriundo de um ramo interlobar da artéria renal esquerda inferior (seta)

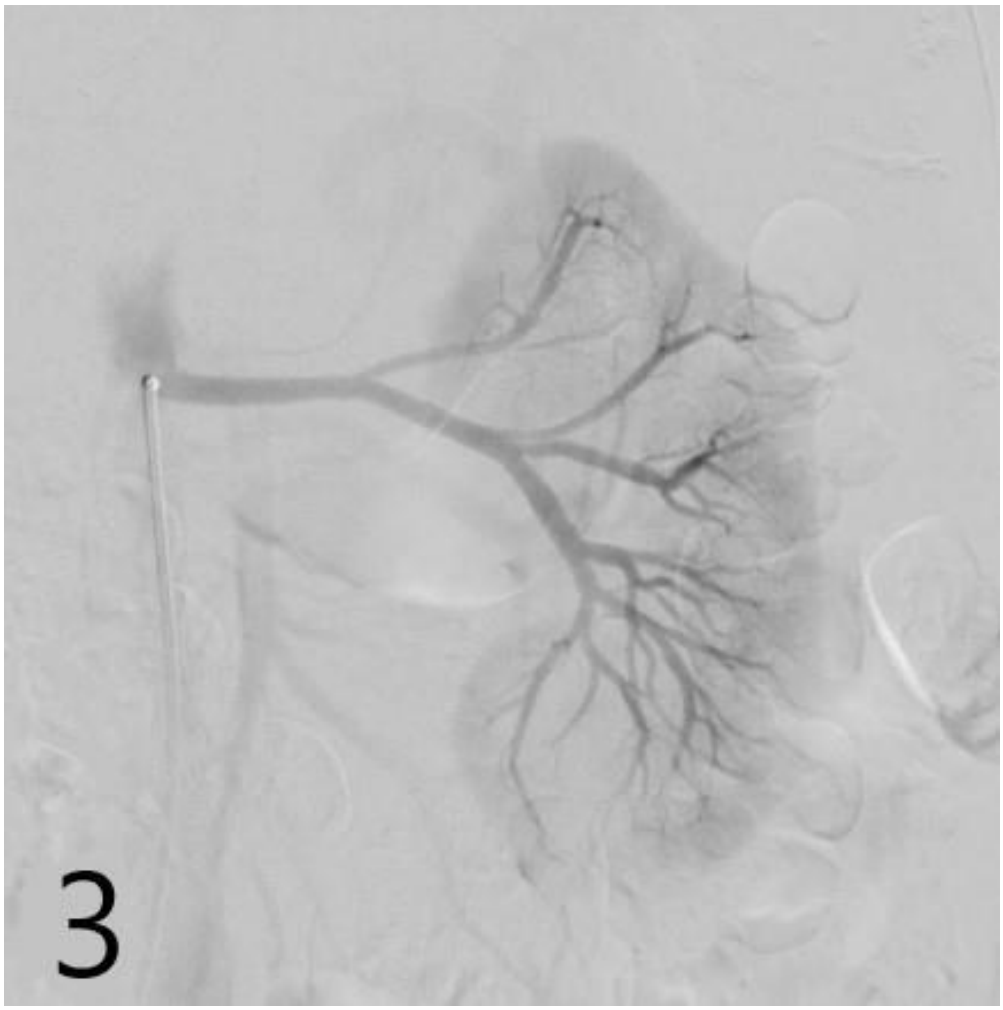

Angiografia seletiva da artéria renal esquerda superior evidenciando -se boa contratação dos vasos, sem sinais de estenose ou malformações. Artéria renal esquerda inferior

Angiografia seletiva da artéria renal esquerda inferior evidenciando-se um dilatação sacular aneurismática de um dos ramos nutridores da lesão. (seta)

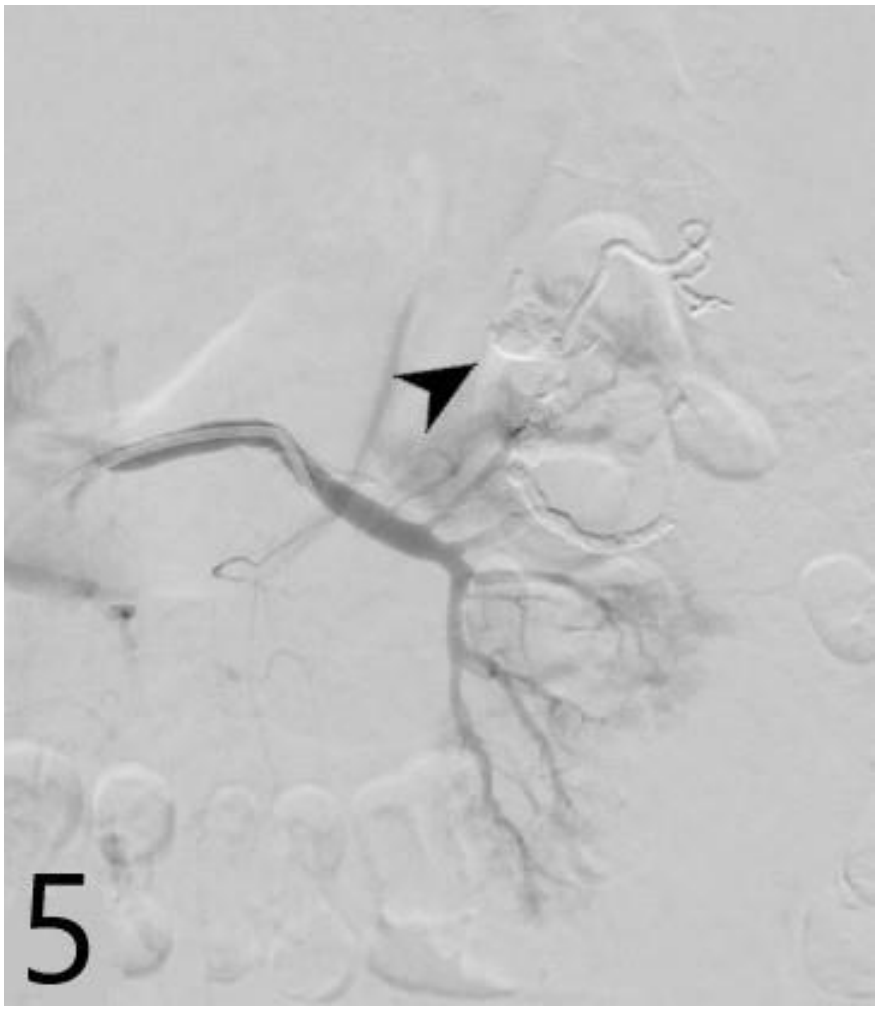

Angiografia realizada pós tratamento com embolizado por infusão de micropartículas e reforçado por NBCA (Glucan 2), obtendo um sucesso terapêutico (seta).

Vídeos

Nenhum resultado econtrado